Интерактивные плакаты

АНАТОМИЯ И ФИЗИОЛОГИЯ ЧЕЛОВЕКА

ОГЛАВЛЕНИЕ

1. Как работать с плакатами 3
2. Сходства и различия человека и животных 14
3. Строение организма человека 22
4. Опорно-двигательная система человека..... 31
5. Внутренняя среда организма 40
6. Кровеносная система. Лимфатическая система... 46
7. Дыхательная система..... 53
8. Пищеварительная система..... 58
9. Мочевыделительная система 64
10. Половая система и размножение 67
11. Кожа..... 71
12. Нервная система..... 74
13. Органы чувств. Анализаторы 81
14. Железы внешней и внутренней секреции 89
15. Индивидуальное развитие организма человека.... 95

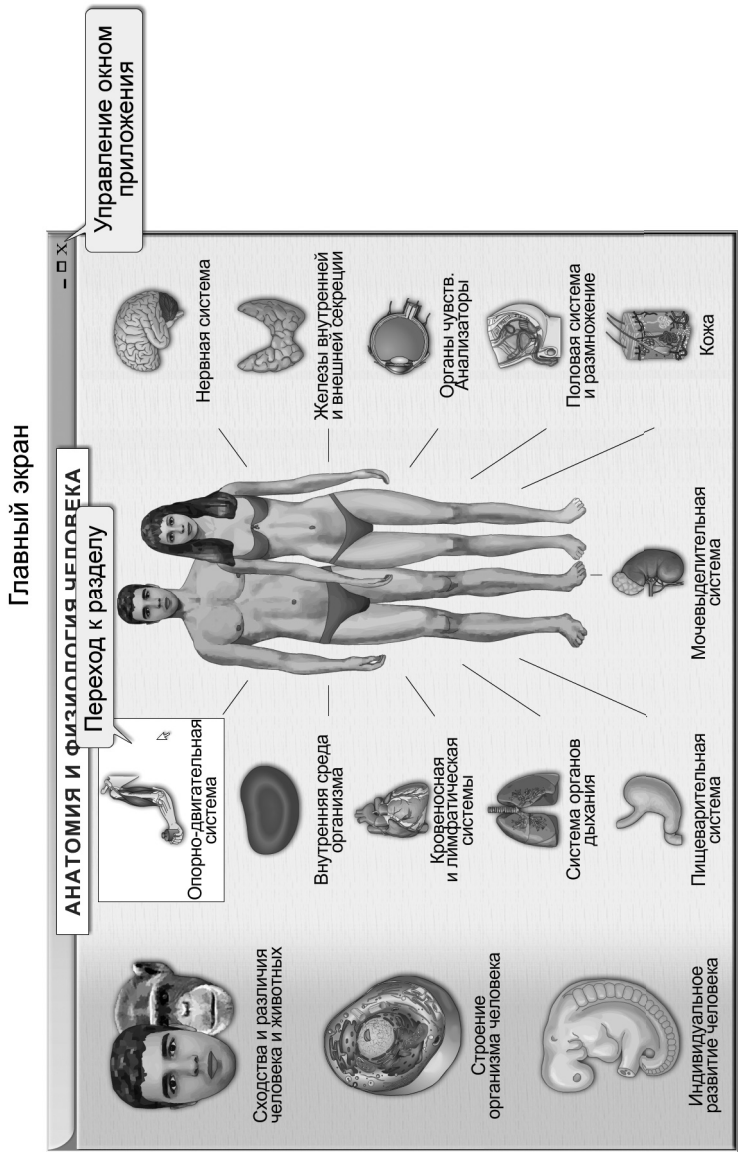

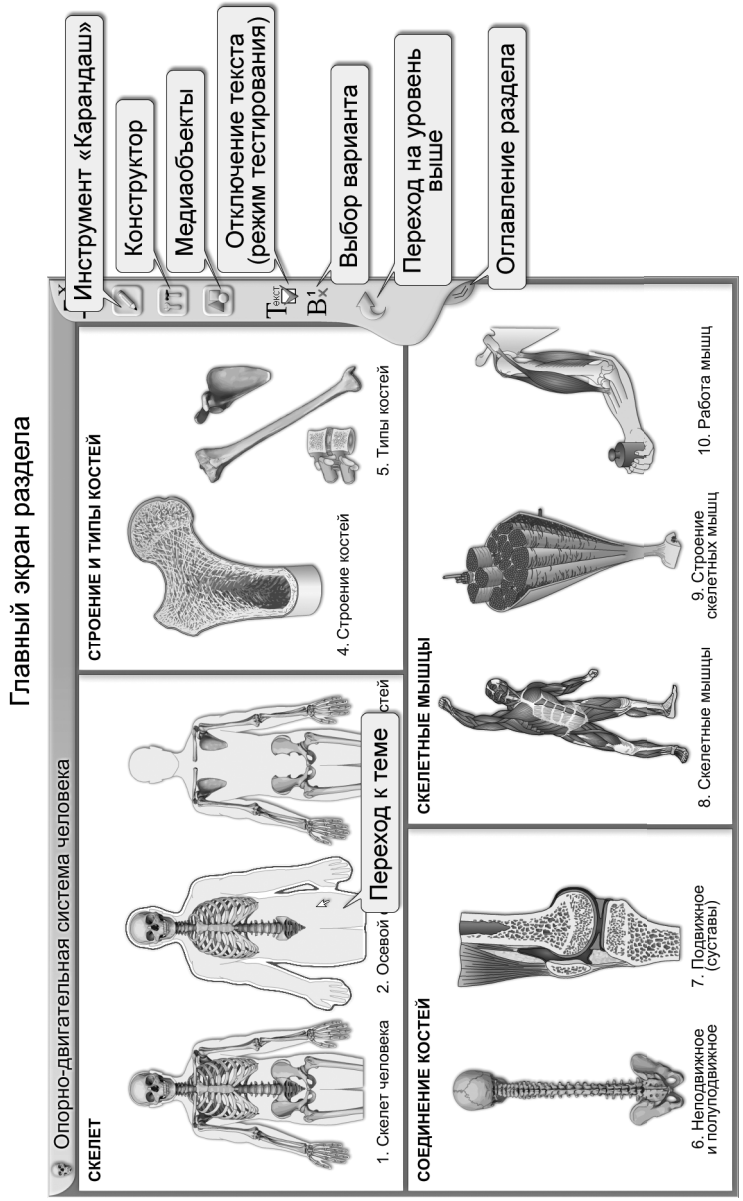
Главный экран раздела
Опорно-двигательная система человека
Инструмент «Карандаш»
Конструктор
Медиаобъекты
Отключение текста (режим тестирования)
Выбор варианта
Переход на уровень выше
Оглавление раздела
СКЕЛЕТ
1. Скелет человека
2. Осевой скелет
Переход к теме
СТРОЕНИЕ И ТИПЫ КОСТЕЙ
4. Строение костей
5. Типы костей
СОЕДИНЕНИЕ КОСТЕЙ
6. Неподвижное и полуподвижное
7. Подвижное (суставы)
СКЕЛЕТНЫЕ МЫШЦЫ
8. Скелетные мышцы
9. Строение скелетных мышц
10. Работа мышц

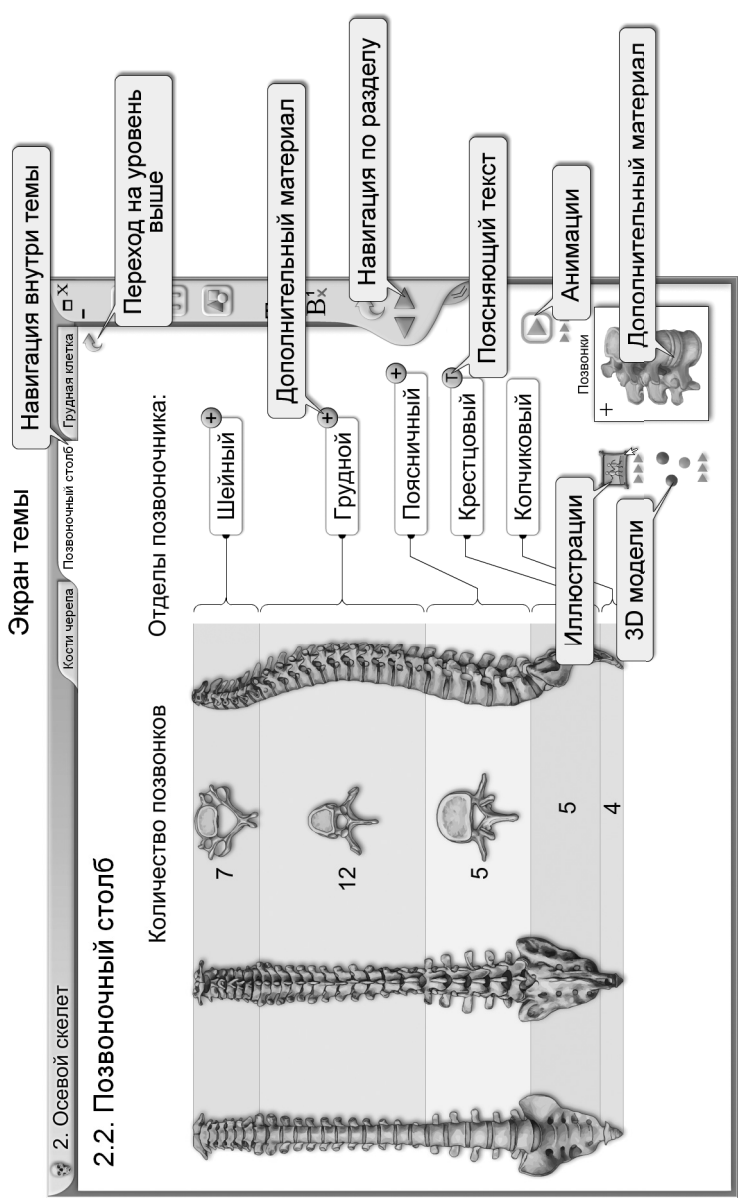
Экран темы
Навигация внутри темы
Переход на уровень выше
Дополнительный материал
Навигация по разделу
Пояснящий текст
Анимации
Дополнительный материал
2. Осевой скелет
Кости черепа
Позвоночный столб
Грудная клетка
2.2. Позвоночный столб
Количество позвонков
Отделы позвоночника:
Шейный
Грудной
Поясничный
Крестцовый
Копчиковый
7
12
5
5
4
Позвонки
Иллюстрации
3D модели

Дополнительные материалы

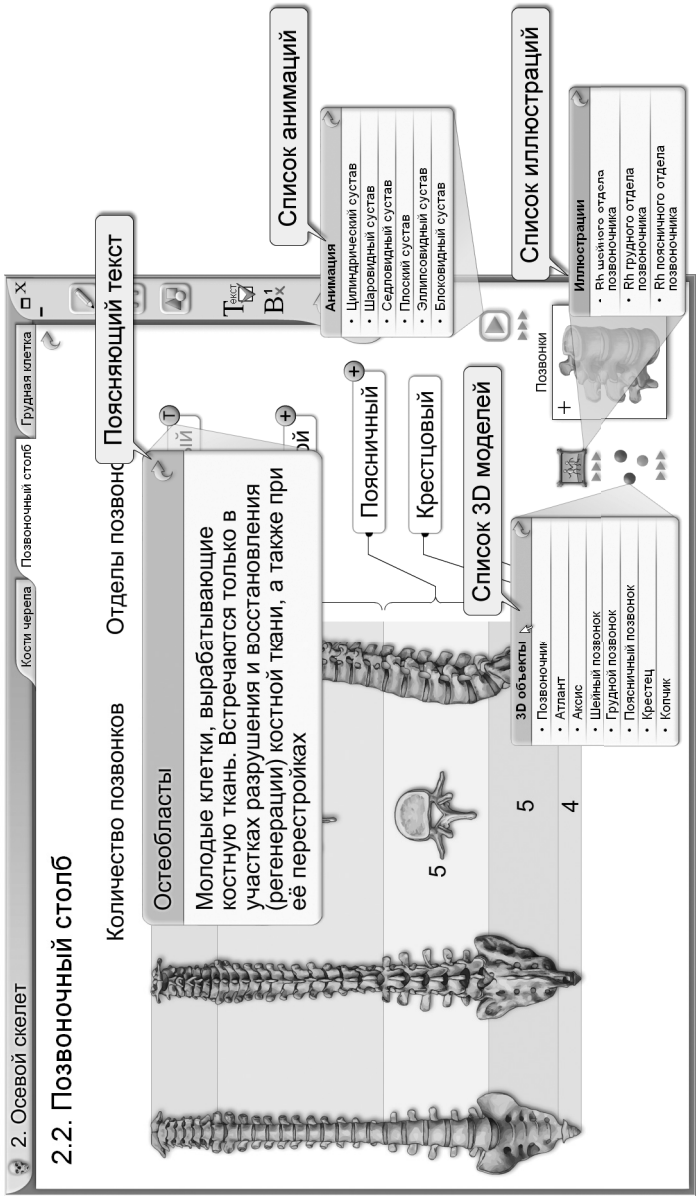

3D модели

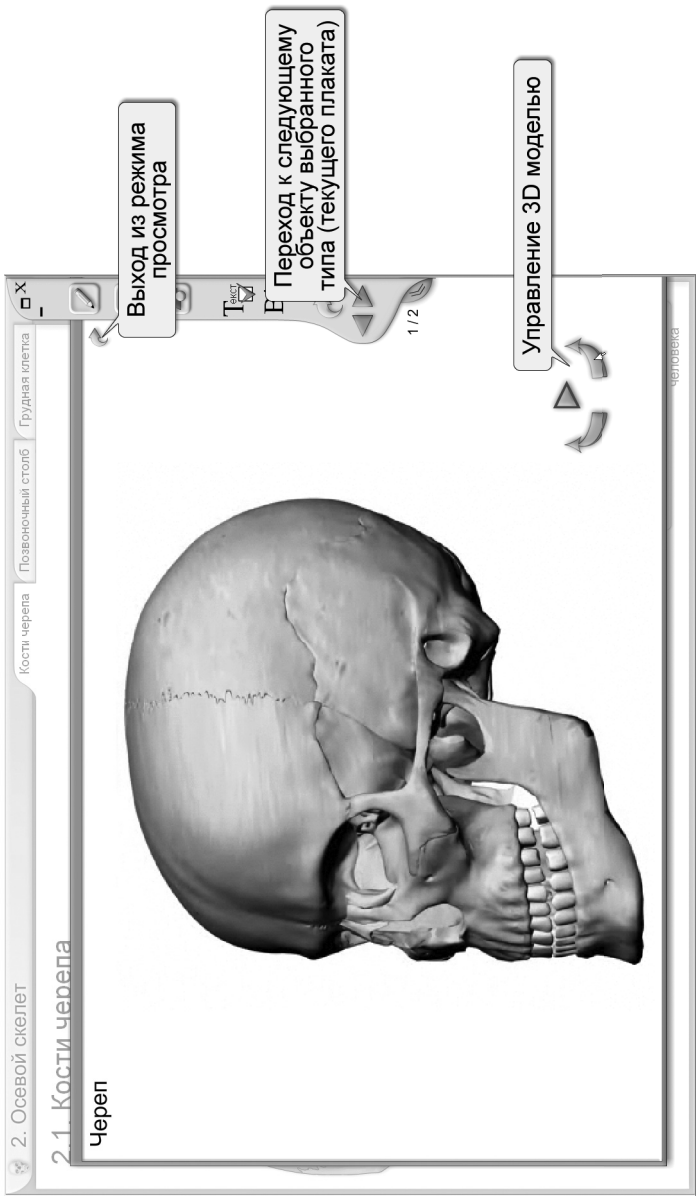

Анимации

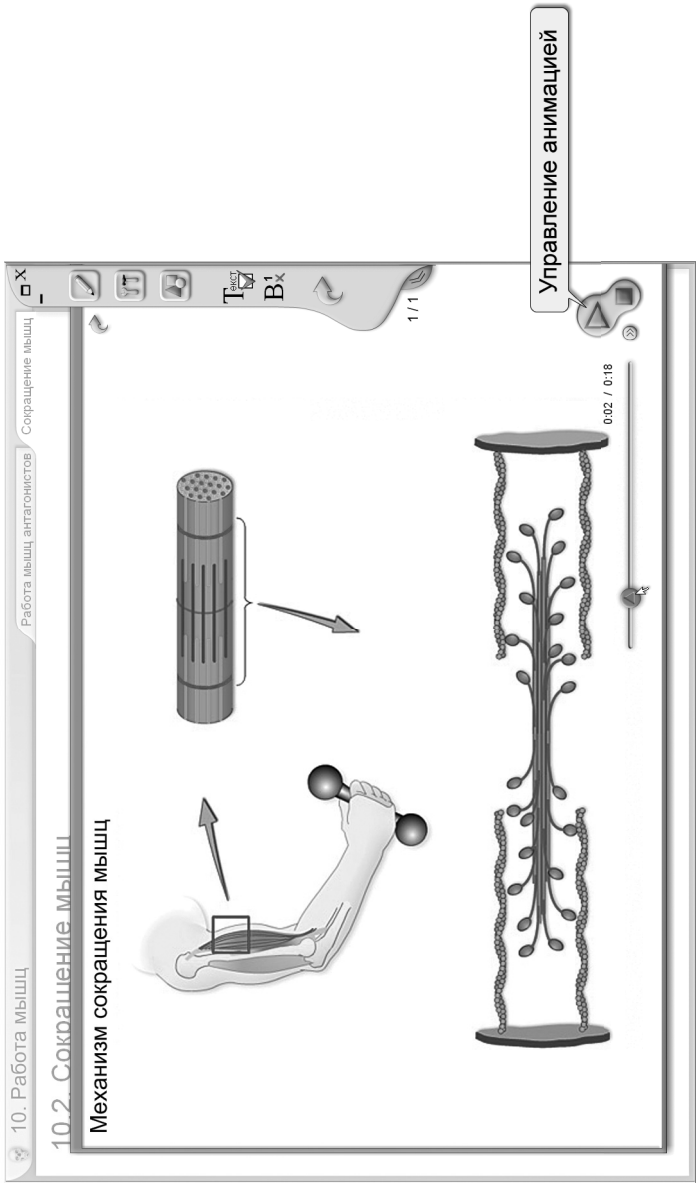

Режим тестирования

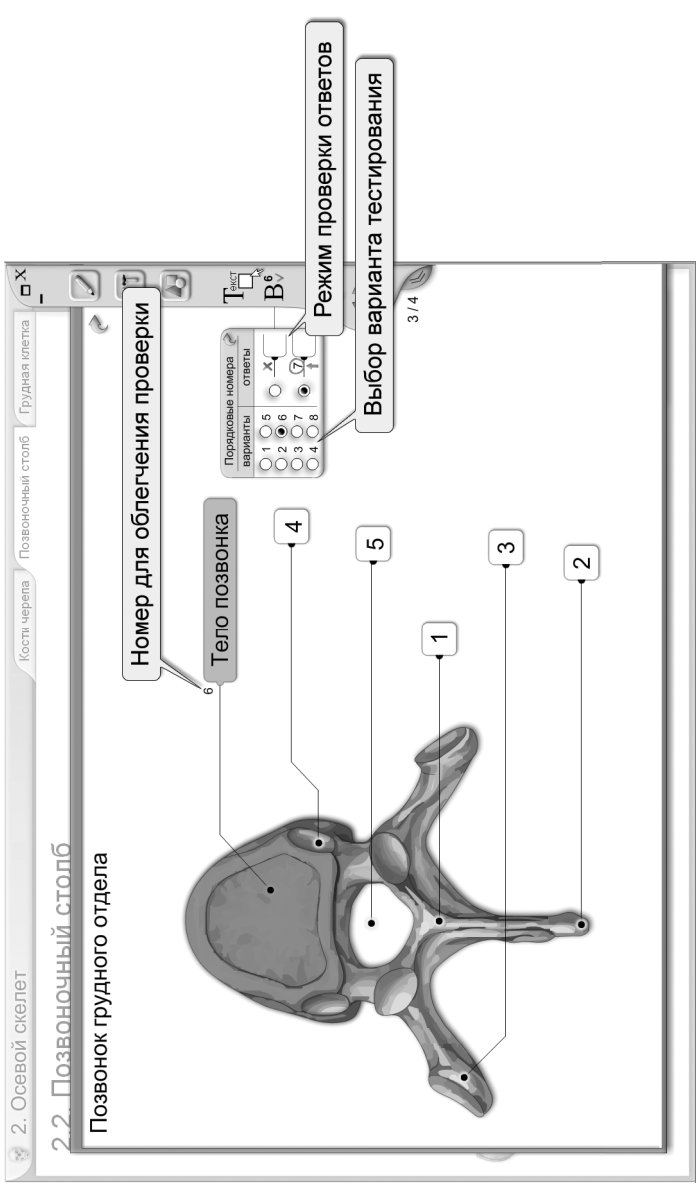

Инструмент «Карандаш»

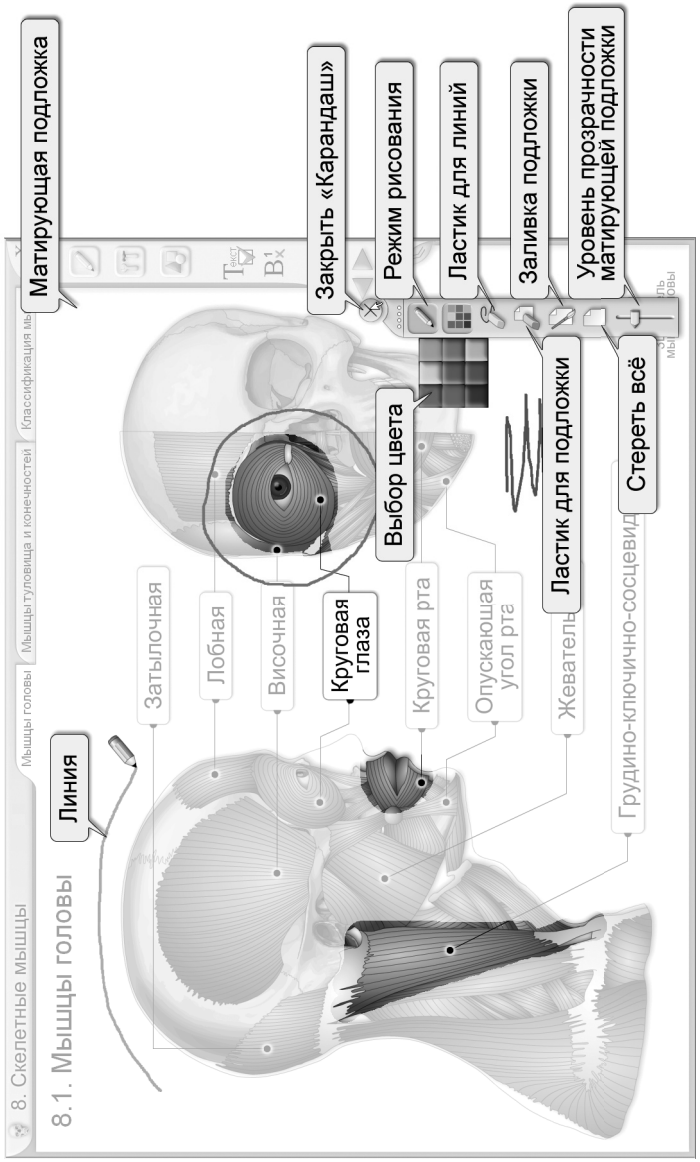

Конструктор

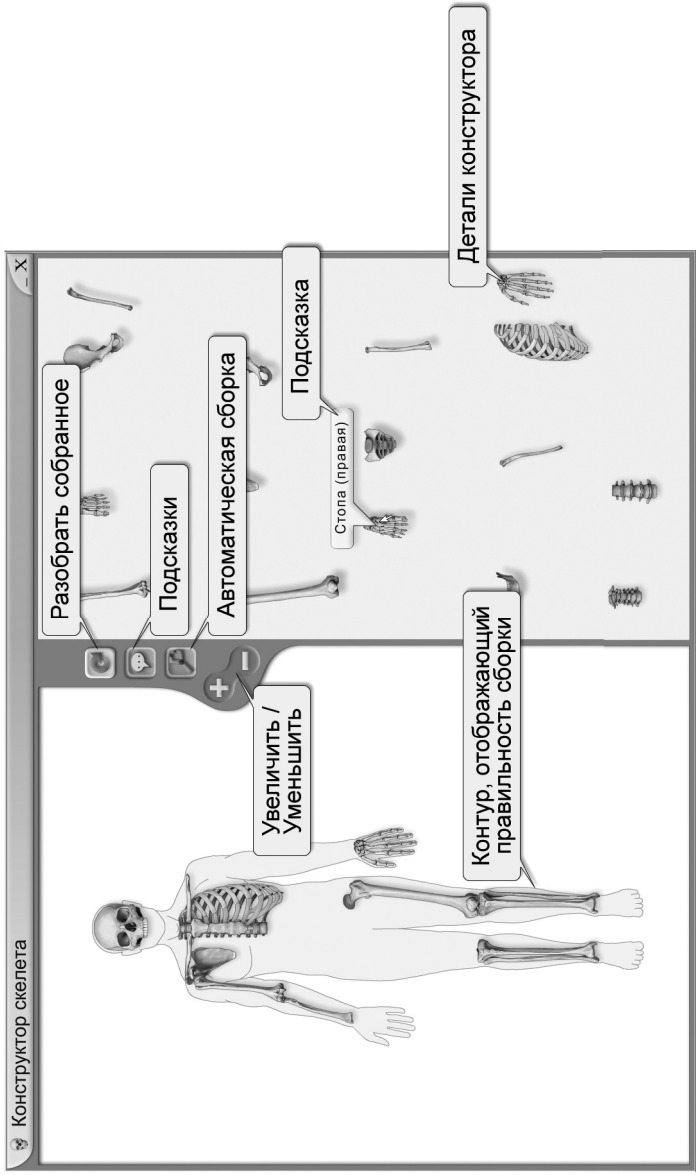

Медиаобъекты (иллюстрации)

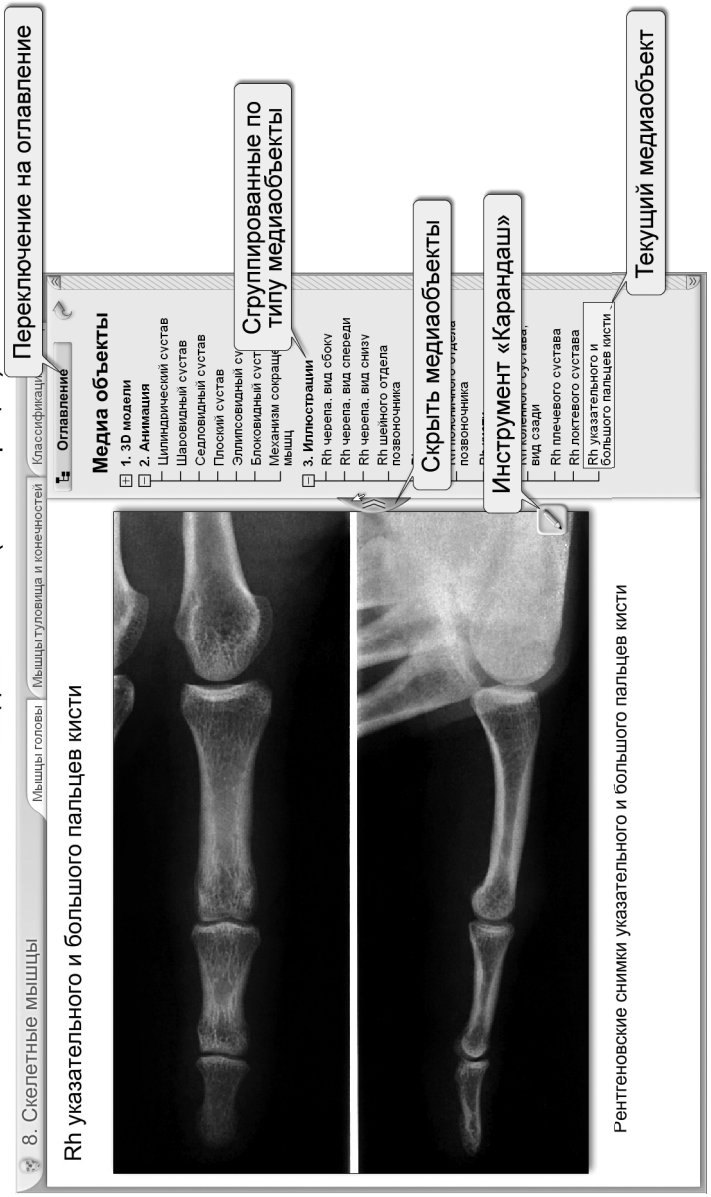

Оглавление

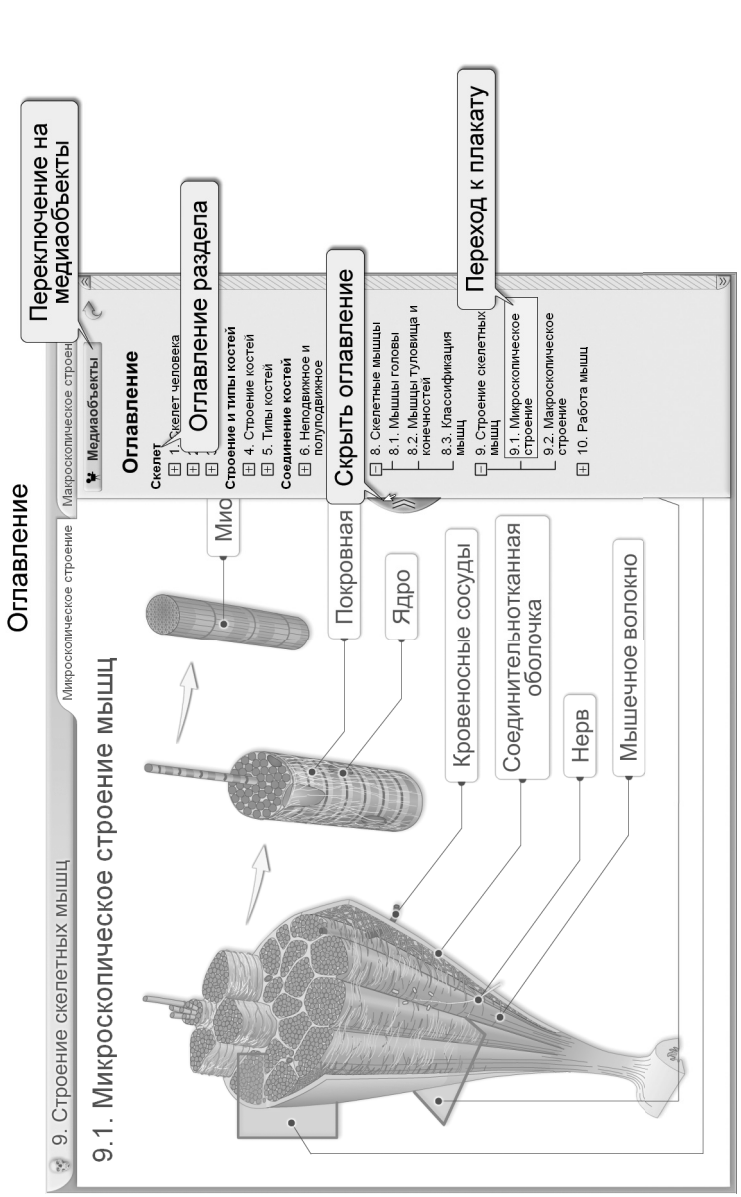

Сходства и различия человека и животных

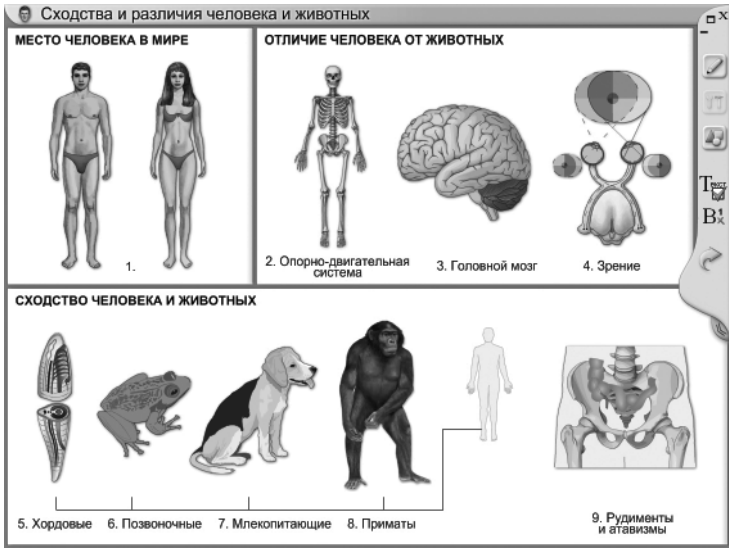

Место человека в мире
Отличие человека от животных
Сходство человека и животных

Место человека в системе органического мира

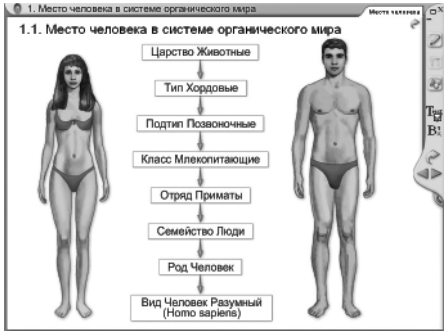

Скелет

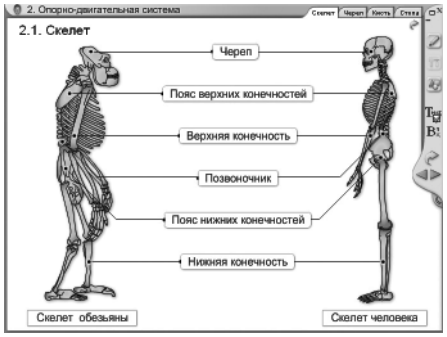

Череп

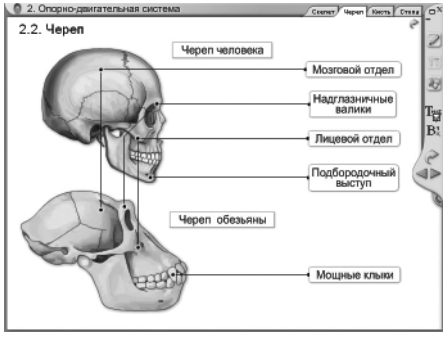

Кисть

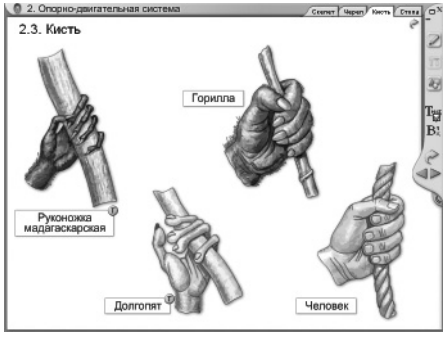

Руконожка мадагаскарская
Долгопят

Стопа

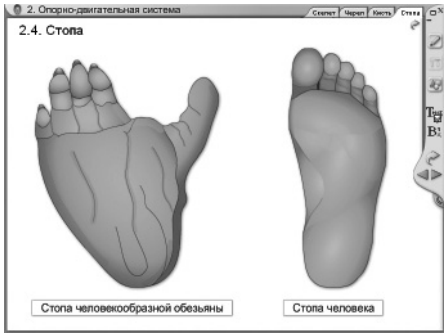

Головной мозг человека и обезьяны

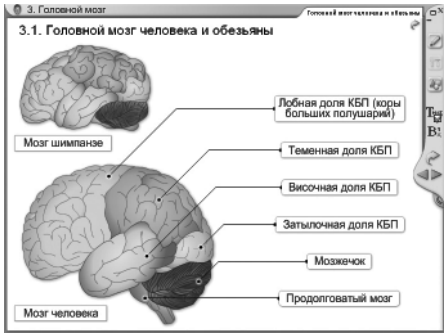

Объемное цветовое зрение человека

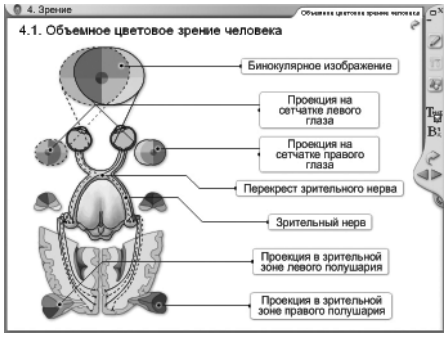

Стадии эмбрионального развития

Хорда

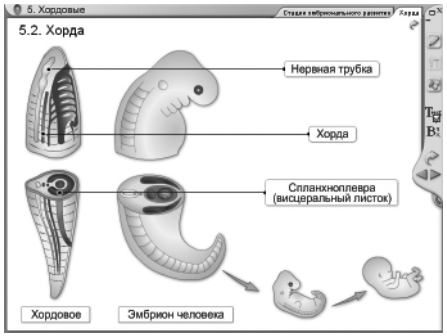

Скелет

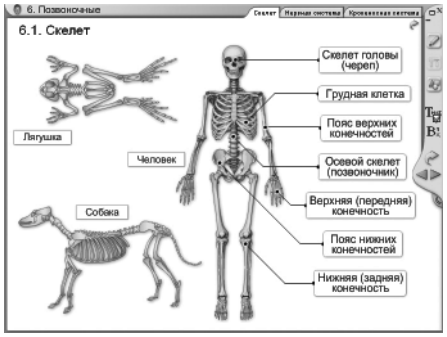

Нервная система

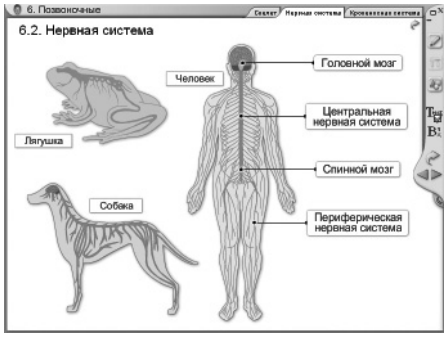

Кровеносная система

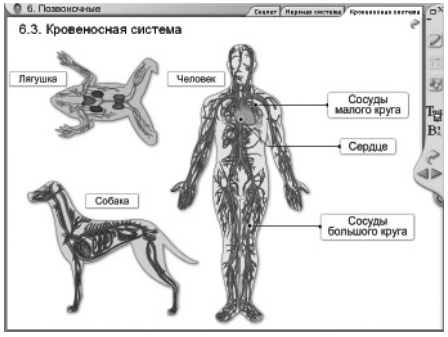

Вынашивание плода

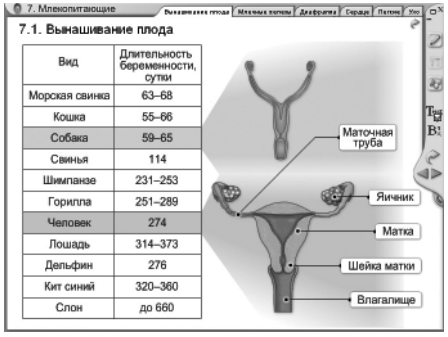

Вид	Длительность беременности, сутки
Морская свинка	63–68
Кошка	55–66
Собака	59–65
Свинья	114
Шимпанзе	231–253
Горилла	251–289
Человек	274
Лошадь	314–373
Дельфин	276
Кит синий	320–360
Слон	до 660

Млечные железы

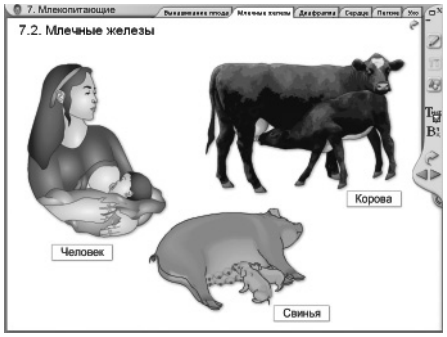

Диафрагма

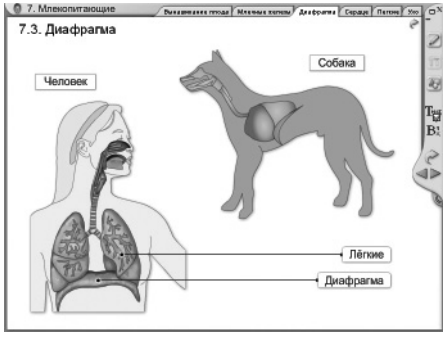

Четырехкамерное сердце

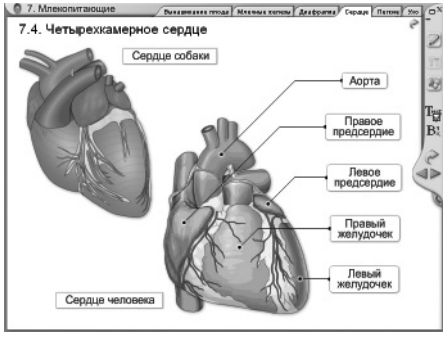

Легкие

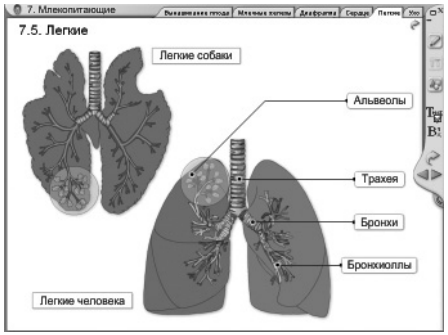

Ухо

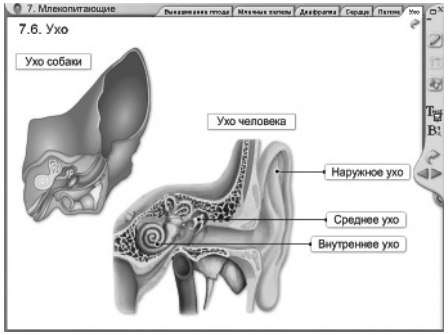

Строение конечностей

Рудименты

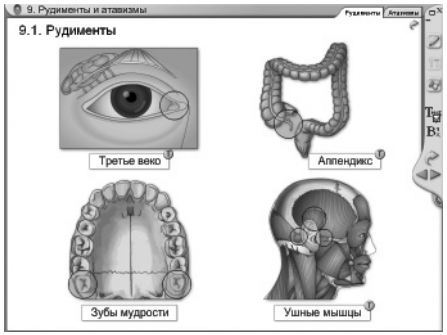

- Третье веко
- Аппендикс
- Ушные мышцы

Атавизмы

Строение организма человека

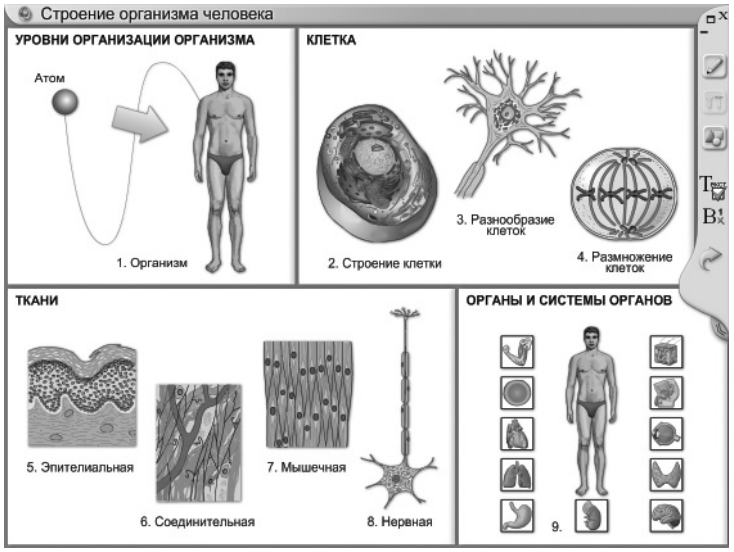

Уровни организации организма
Клетка
Ткани
Органы и системы органов

Уровни организации организма человека

Строение клетки

Илюстрации структурных элементов клетки

Доп. материалы

Цитоплазма
Ядрышко

Разнообразие клеток

Раковые клетки

Жизненный цикл клетки

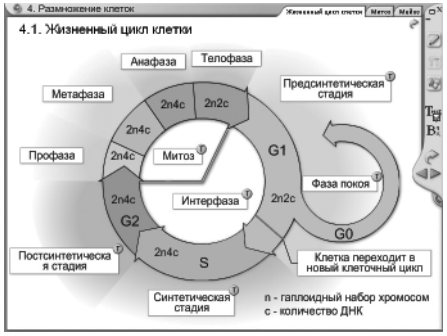

Предсинтетическая стадия
Фаза покоя
Синтетическая стадия
Постсинтетическая стадия
Митоз
Интерфаза

Митоз

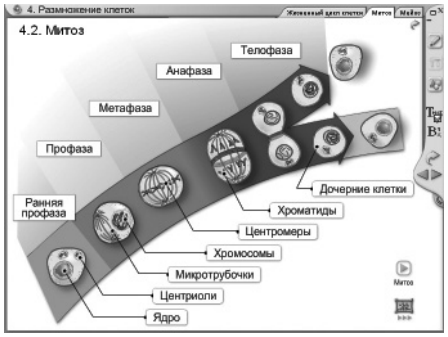

Митоз

Анафаза
Интерфаза
Метафаза
Профаза
Телофаза

Мейоз

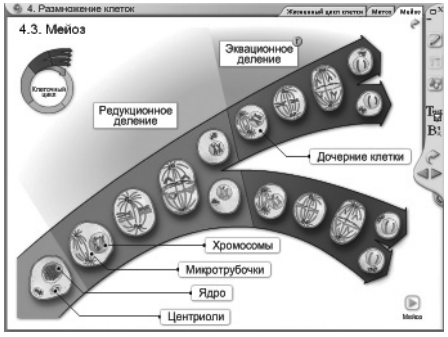

Мейоз

Эквационное деление

Однослойный плоский эпителий

Кубический эпителий

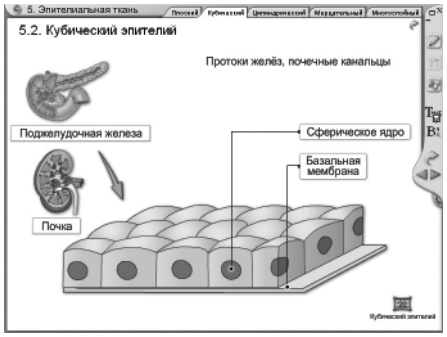

Кубический эпителий

Цилиндрический эпителий

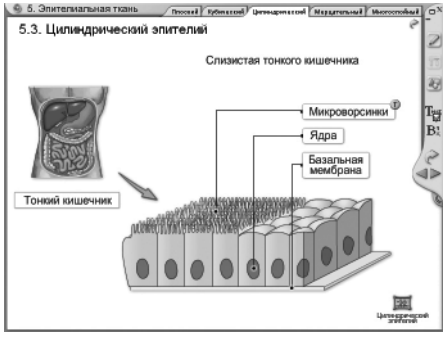

Цилиндрический эпителий

Микроворсинки

Мерцательный эпителий

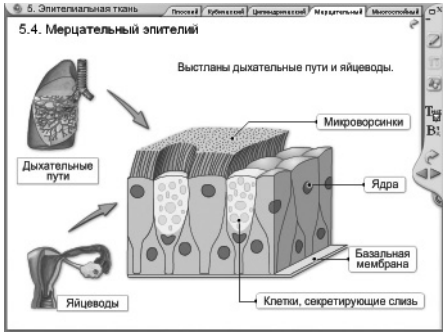

Многослойный эпителий

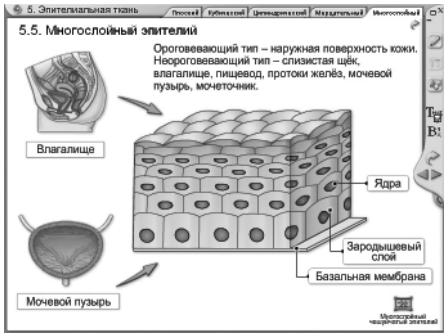

Многослойный чешуйчатый эпителий

Костная ткань

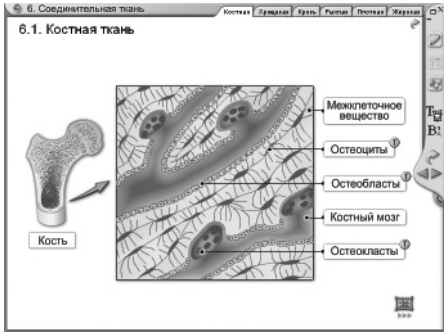

Костная ткань

Остеоциты
Остеобласты
Остеокласты

Хрящевая ткань

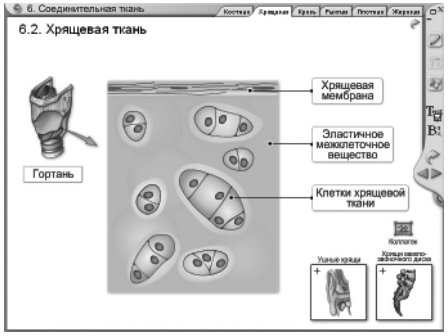

Коллаген

Ушные хрящи
Хрящи межвоночных дисков

Кровь

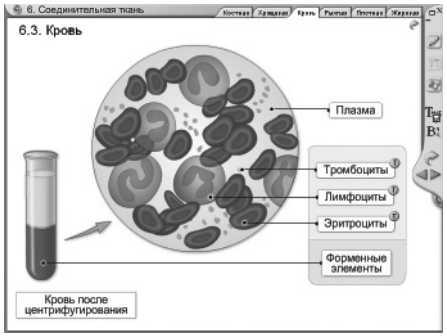

Тромбоциты
Лимфоциты
Эритроциты

Рыхлая соединительная ткань

Фибробласты

Плотная соединительная ткань

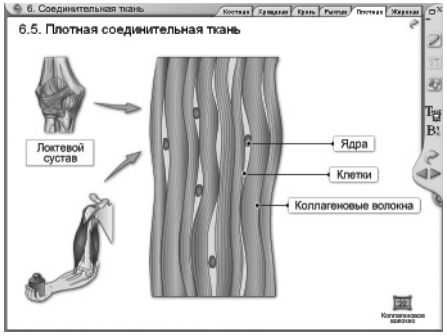

Коллагеновое волокно

Жировая ткань

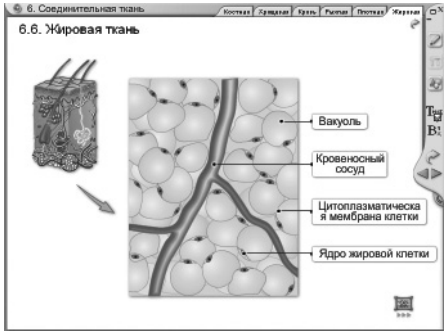

Жировая ткань

Поперечнополосатая мышечная ткань

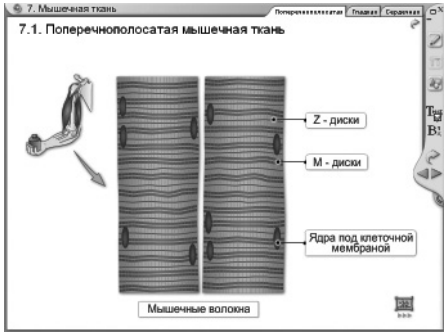

Поперечно-полосатая мышца

Гладкая мышечная ткань

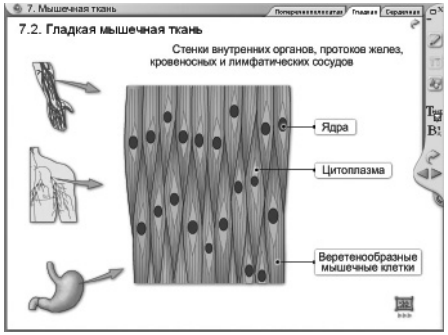

Гладкая мышечная ткань
Клетки гладких мышц

Сердечная мышечная ткань

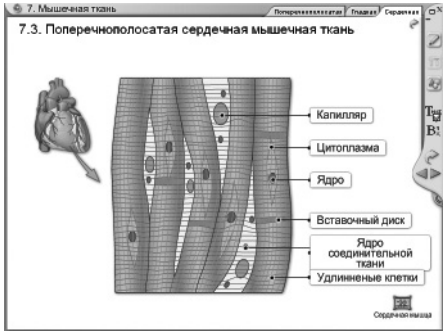

Сердечная мышца

Строение нервной ткани

Астроцит
Олигодендроглиоциты
Кора головного мозга

Нейрон

Строение нейрона

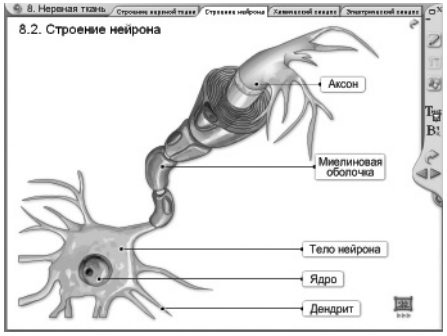

Мультиполярные нейроны
Мультиполярный нейрон

Химический синапс

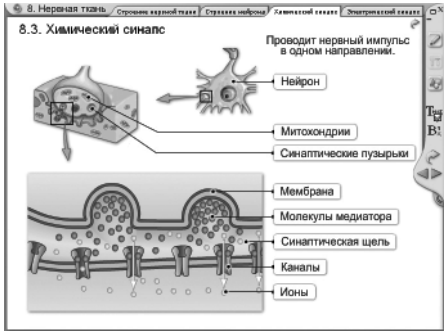

Электрический синапс

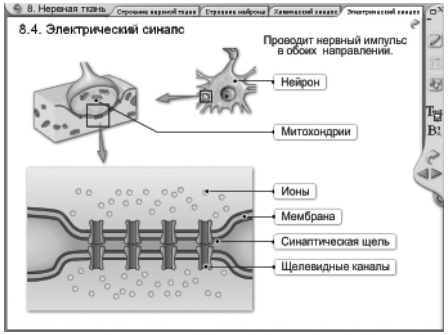

Органы и системы органов человека

Органы чувств
Опорно-двигательная, лимфатическая, кровеносная, дыхательная, мочевыделительная, пищеварительная, половая, эндокринная, нервная системы
Кожа

Доп. материалы

Опорно-двигательная система человека

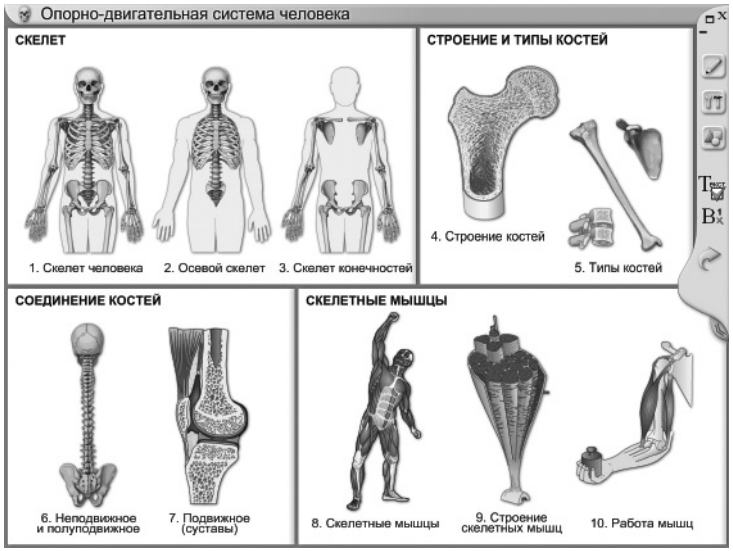

Скелет
Строение и типы костей
Соединение костей
Скелетные мышцы

Скелет человека

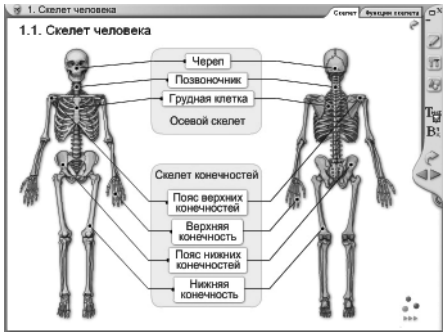

Скелет
Скелет с хрящами

Функции скелета

Кости черепа

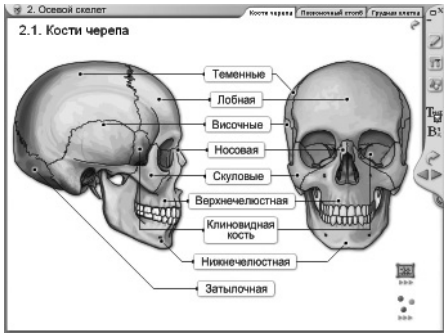

Rg черепа, вид сбоку
Rg черепа, вид спереди
Rg черепа, вид снизу

Череп
Разрез черепа

Позвоночный столб

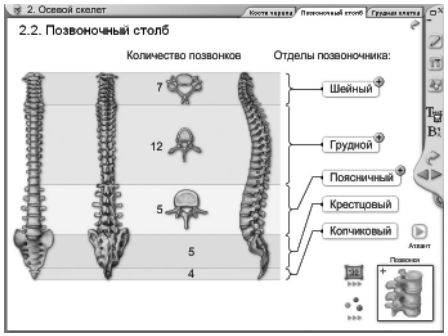

Rg снимки различных отделов позвоночника

Модели позвонков и позвоночника

Атлант

Доп. материалы

Грудная клетка

Грудная клетка

Скелет плечевого пояса и руки

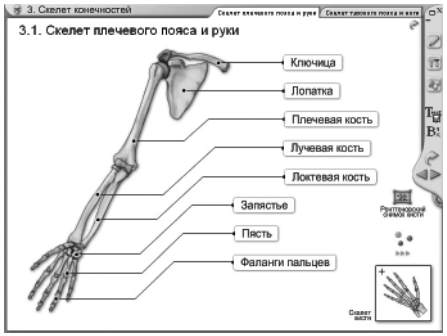

Rg кисти

Рука
Кисть

Скелет кисти

Скелет тазового пояса и ноги

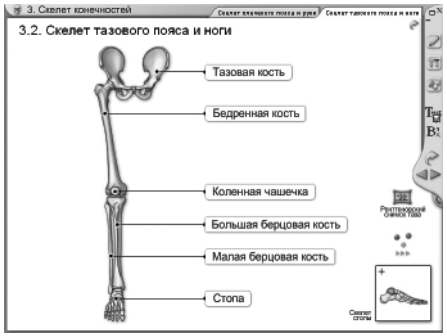

Rg таза

Нога
Стопа

Скелет стопы

Макроскопическое строение кости

Головка кости в разрезе

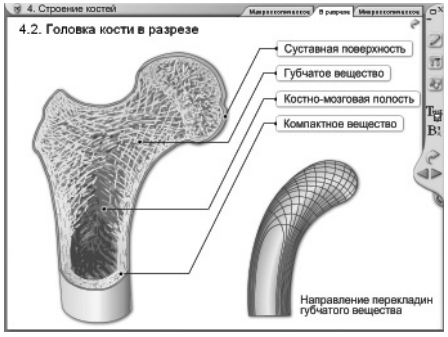

Микроскопическое строение кости

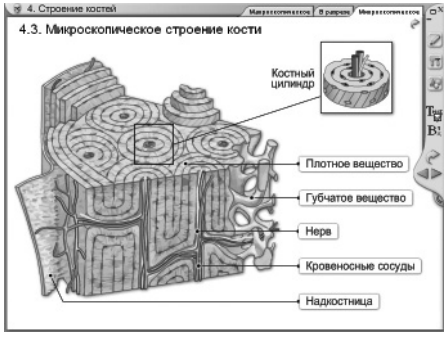

Костный цилиндр

Трубчатые (длинные) кости

Короткие кости

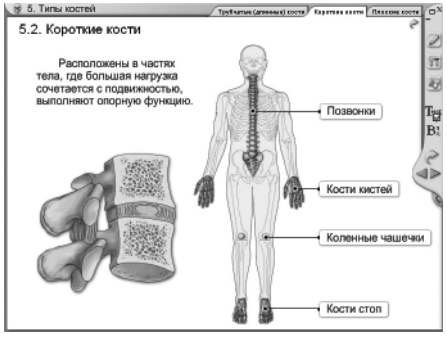

Плоские кости

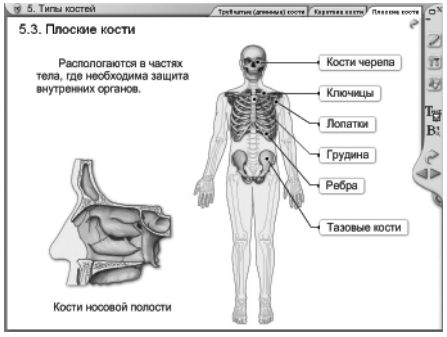

Неподвижное соединение костей

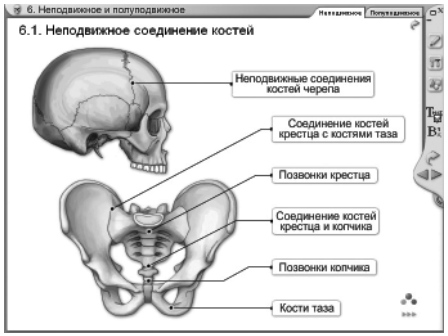

Неподвижное соединение костей черепа
Неподвижное соединение таза

Полуподвижное соединение костей

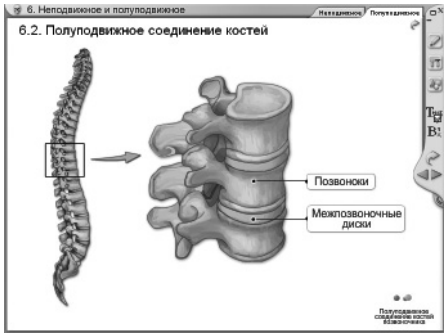

Полуподвижное соединение костей позвоночника

Строение сустава

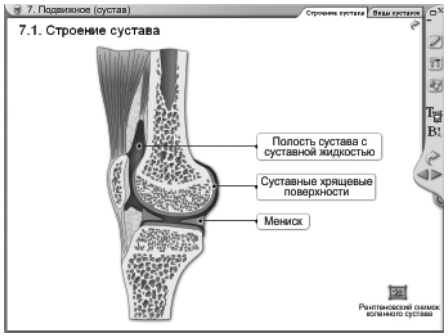

Rg коленного сустава, вид сзади

Виды суставов

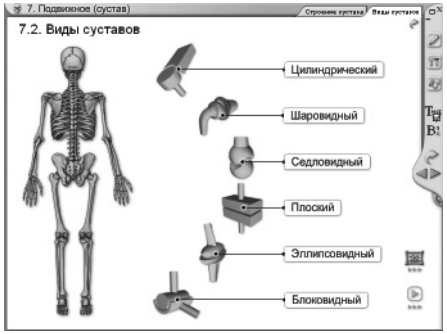

Rg плечевого сустава
Rg локтевого сустава
Rg указательного и большого пальцев кисти

Примеры работы различных типов суставов

Мышцы головы

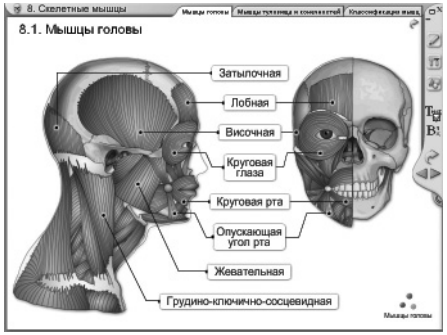

Мышцы головы

Мышцы туловища и конечностей

Мышцы туловища и конечностей
Опорно-двигательная система

Классификация мышц

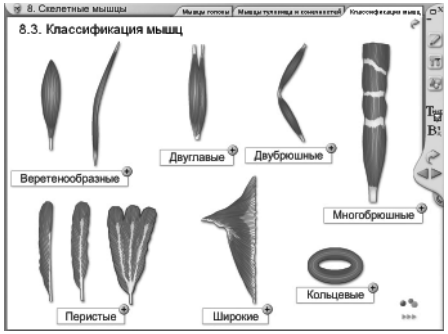

Различные типы мышц

Доп. материалы

Микроскопическое строение мышц

Поперечный срез мышечного волокна

Продольный срез мышечного волокна

Макроскопическое строение мышц

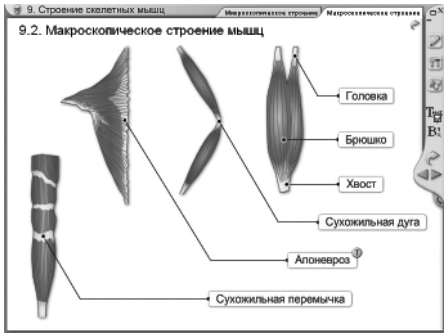

Апоневроз

Работа мышц антагонистов

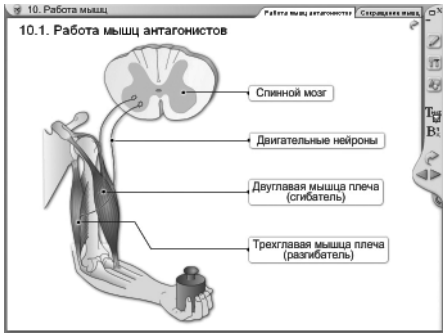

Сокращение мышц

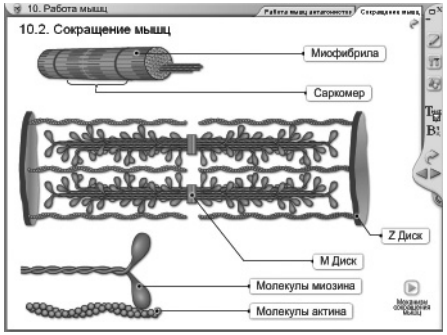

Механизм сокращения мышц

Внутренняя среда организма

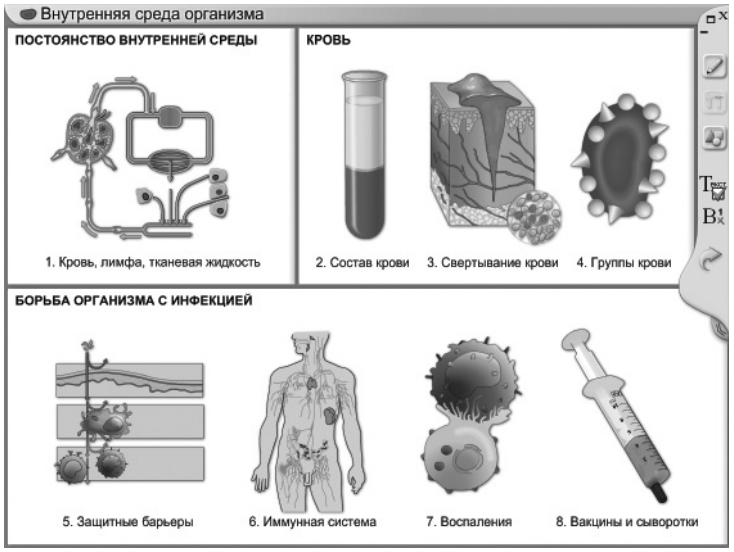

Постоянство внутренней среды
Кровь
Борьба организма с инфекцией

Кровообращение и лимфоотток

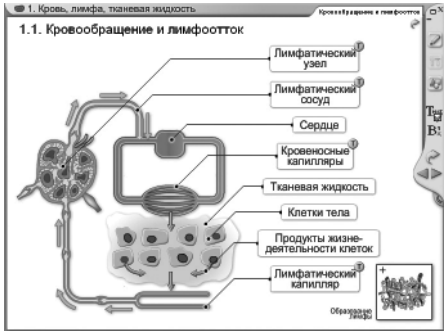

Образование нимфы

Лимфатический узел
Лимфатический сосуд
Кровеносные капилляры
Лимфатический капилляр

Состав крови

Форменные элементы крови

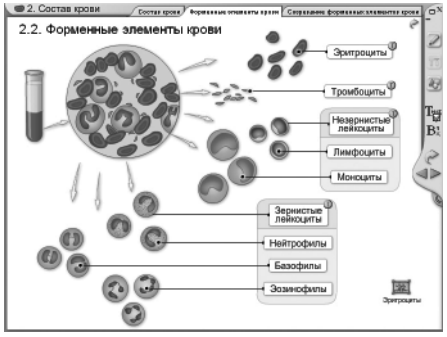

Эритроциты

Эритроциты
Тромбоциты
Зернистые лейкоциты
Незернистые лейкоциты

Созревание форменных элементов крови

Образование тромба

Тромбоциты

Определение групп крови

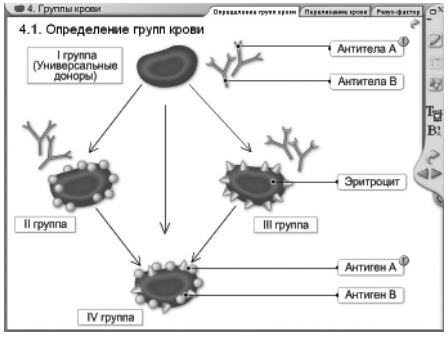

Антитела
Антигены

Переливание крови

Кровь реципиента			Реакция с красными кровяными тельцами крови донора			
АВ0 Антигены	АВ0 Антитела	АВ0 тип крови	0 тип	А тип	В тип	АВ тип
Нет	Анти-А Анти-В	0	+	–	–	–
А	Анти-В	А	+	+	–	–
В	Анти-А	В	+	–	+	–
А и В	Нет	АВ	+	+	+	+

– Несовместимость + Совместимость

Резус-фактор

Три линии защиты от инфекции

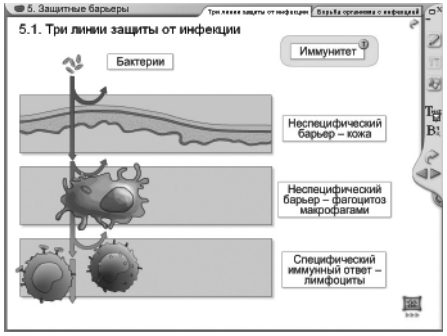

Макрофаги
Тучная клетка

Иммунитет

Борьба организма с инфекциями

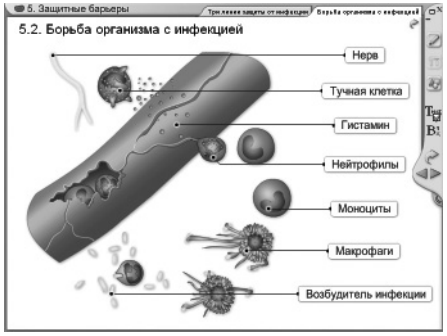

Органы иммунной системы

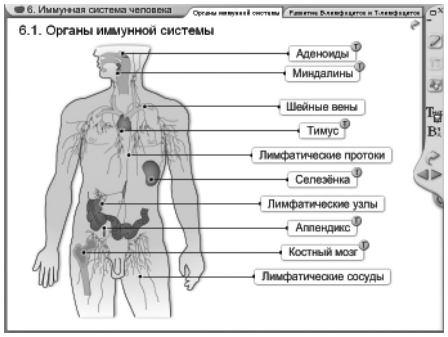

- Аденоиды
- Миндалины
- Тимус
- Селезенка
- Аппендикс
- Костный мозг

Развитие лимфоцитов и образование В- и Т-клеток

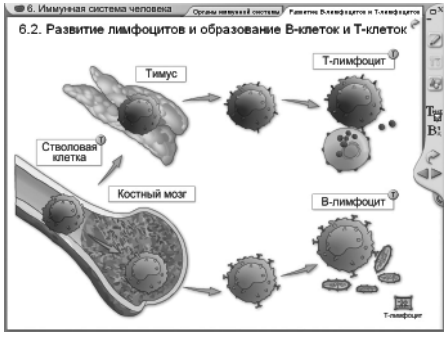

- Т-лимфоцит

- Т-лимфоцит
- В-лимфоцит
- Стволовая клетка

Воспаления

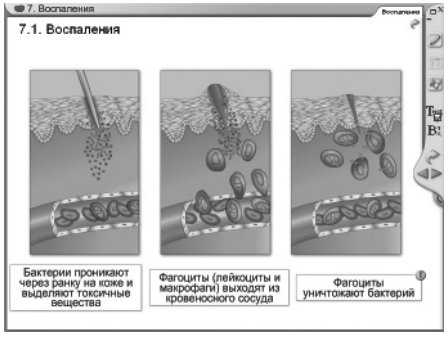

- Фагоциты

Вакцины

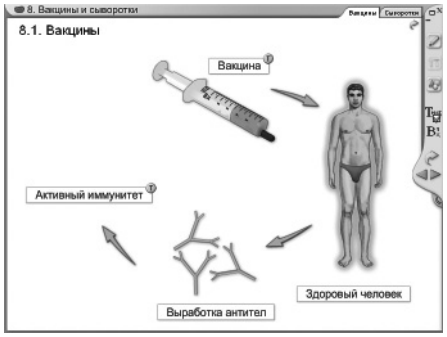

- Вакцина
- Активный иммунитет

Сыворотки

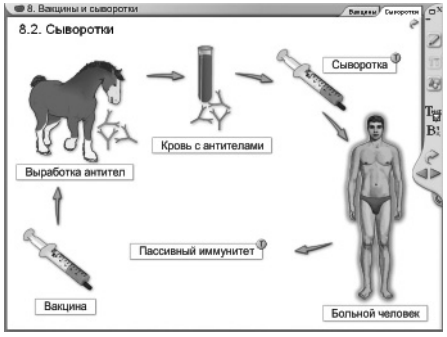

- Сыворотка
- Пассивный иммунитет

Кровеносная система. Лимфатическая система

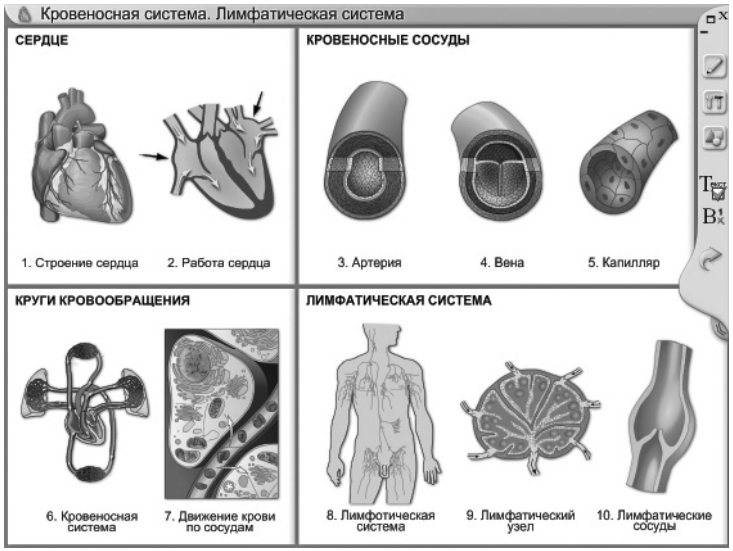

Сердце
Кровеносные сосуды
Круги кровообращения
Лимфатическая система

Строение сердца (вид спереди)

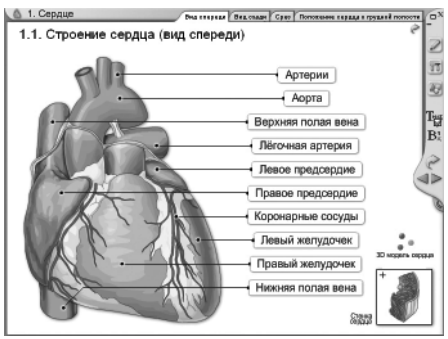

Сердце

Стенка сердца

Строение сердца (вид сзади)

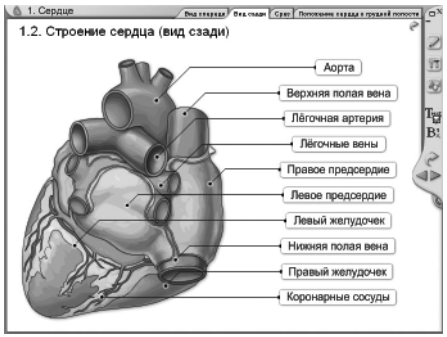

Строение сердца (срез)

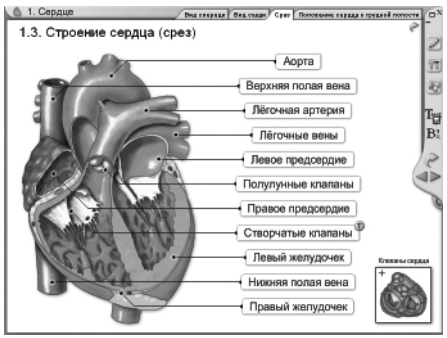

Клапаны сердца

Створчатые клапаны

Положение сердца в грудной полости

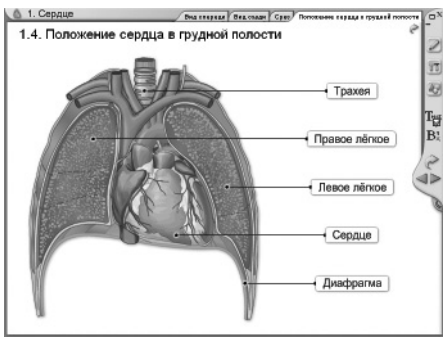

Сердечный цикл

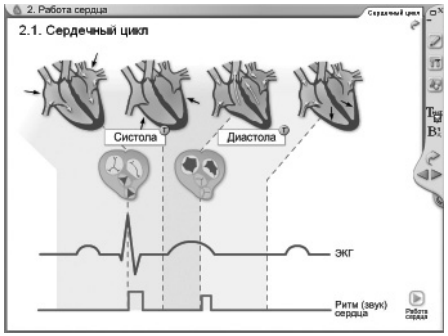

- Работа сердца
- Систола
- Диастола

Строение стенки артерии

- Срез артериолы
- Срез артерии
- Срез аорты
- Артериальные сосуды

Главные артерии

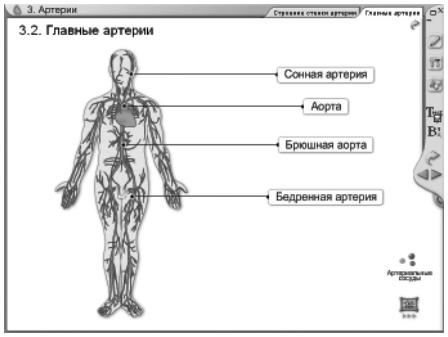

- Артериальные сосуды
- Дуга аорты
- Трехстворчатый клапан легочной артерии
- Rg подвздошных артерий

Строение стенки вены

- Работа венозного клапана
- Венозный клапан
- Венозные сосуды
- Работа венозного клапана

Главные вены

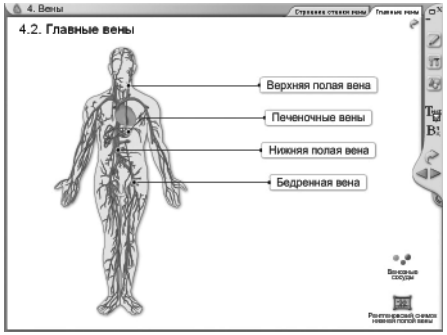

- Венозные сосуды
- Rh нижней полой вены

Строение стенки капилляра

- Срез капилляра
- Капиллярная сеть
- Капилляры

Схема кровообращения

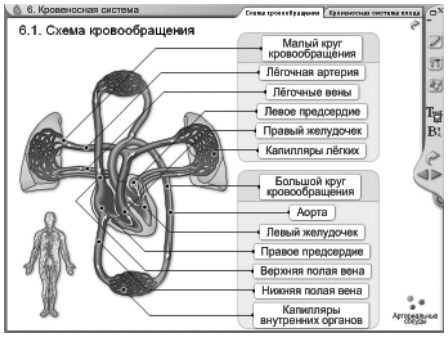

Кровеносная система

Кровеносная система плода в утробе матери

Венозный проток
Печень
Пупочная вена

Значение кровеносной системы

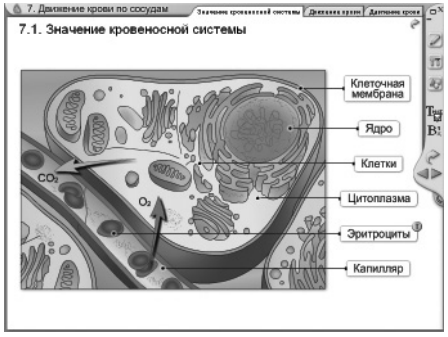

Эритроциты

Причина движения крови

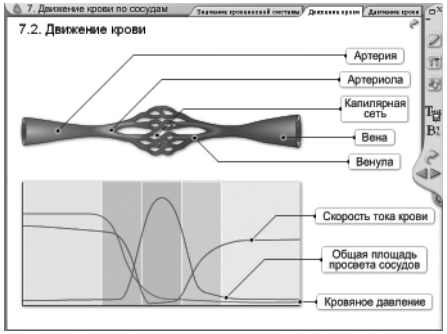

Измерение артериального давления крови

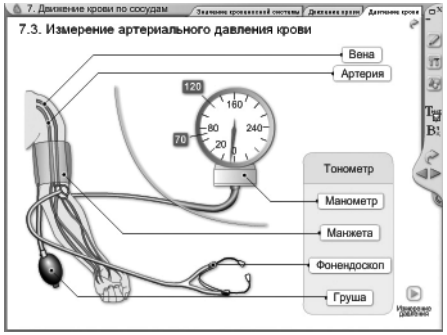

Измерение давления

Строение лимфатической системы

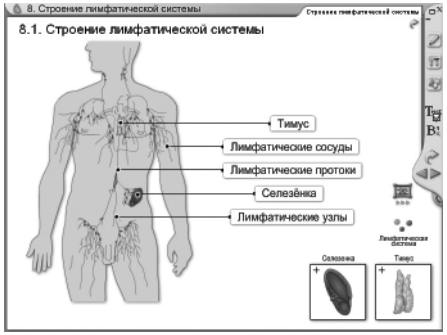

Срез селезенки
Клетки тимуса

Лимфатическая система

Селезенка
Тимус

Лимфатический узел

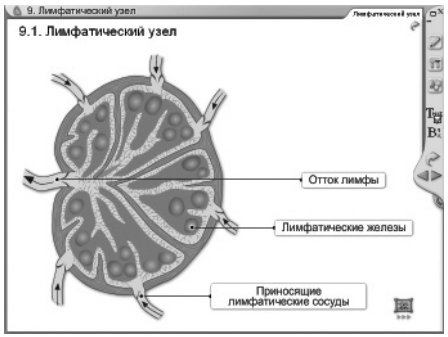

Поперечный срез лимфатического узла
Синус лимфатического узла

Лимфатические сосуды

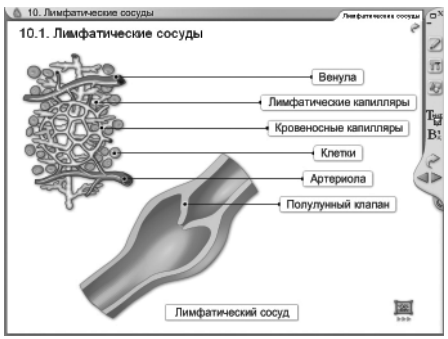

Поперечный срез лимфатического сосуда
Продольный срез лимфатического сосуда

Дыхательная система

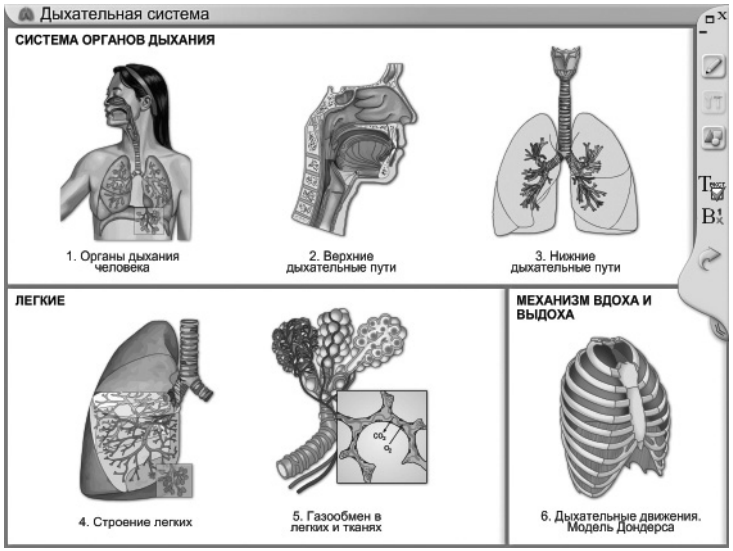

Система органов дыхания
Легкие
Механизм вдоха и выдоха

Органы дыхания человека

Система органов дыхания

Поясняющие тексты

Строение верхних дыхательных путей

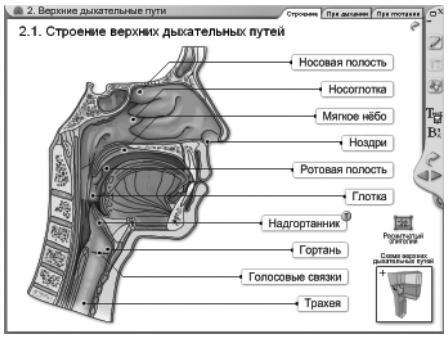

Эпителий дыхательных путей

Схема верхних дыхательных путей

Надгортанник

Верхние дыхательные пути при дыхании

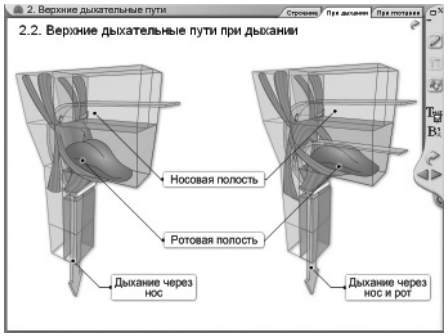

Верхние дыхательные пути при глотании

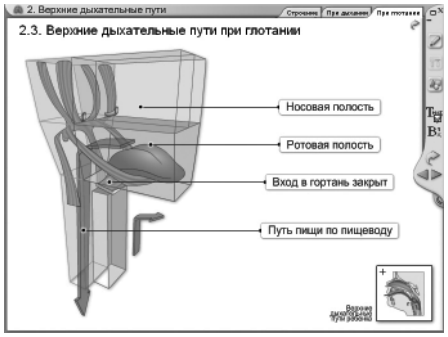

Верхние дыхательные пути ребенка

Строение нижних дыхательных путей

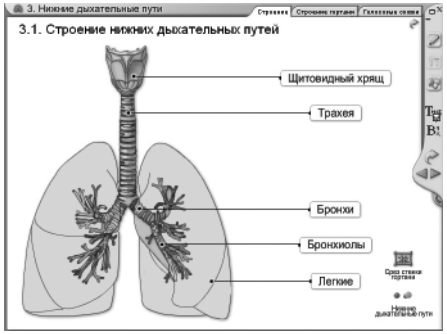

Срез стенки гортани

Нижние дыхательные пути

Строение гортани

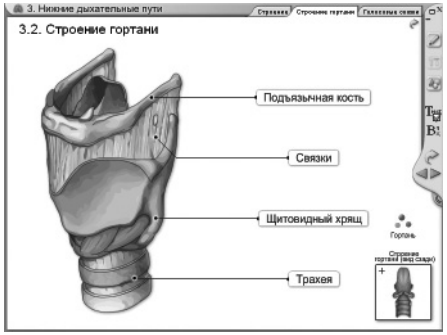

Гортань

Строение гортани (вид сзади)

Голосовые связки

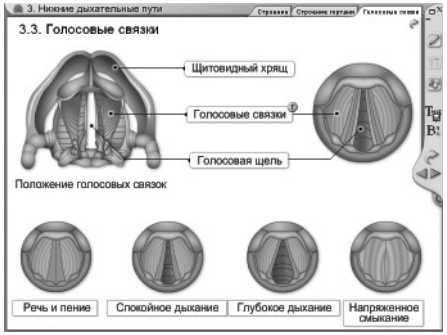

Голосовые связки

Строение легких

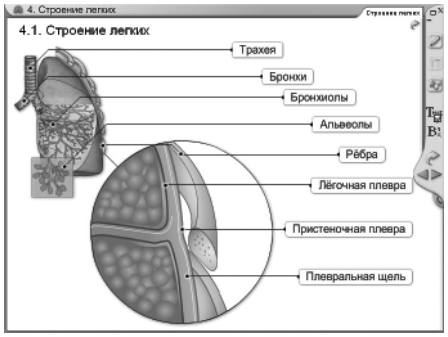

Альвеолы легких

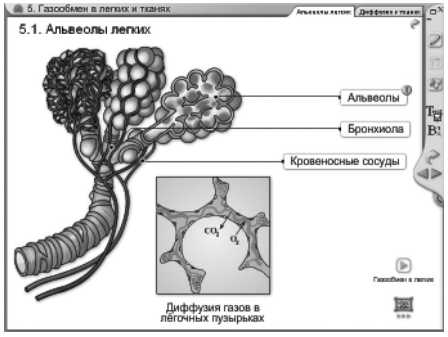

Альвеолы легких

Легочные альвеолы
Стенка альвеолы

Альвеолы

Диффузия в тканях

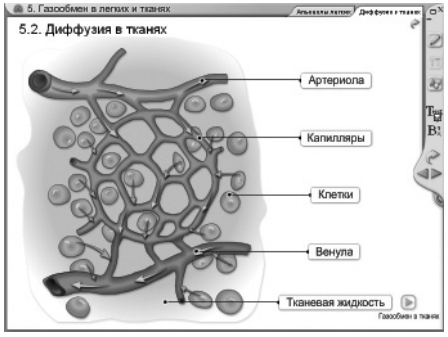

Газообмен в тканях

Рефлекторная регуляция

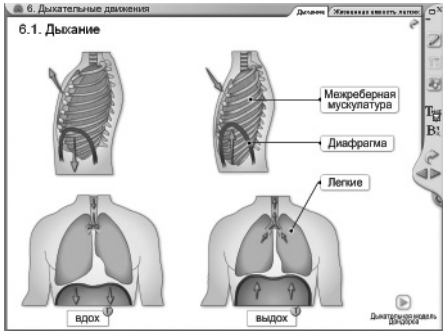

Дыхательная модель Дондерса

Вдох
Выдох

Жизненная емкость легких

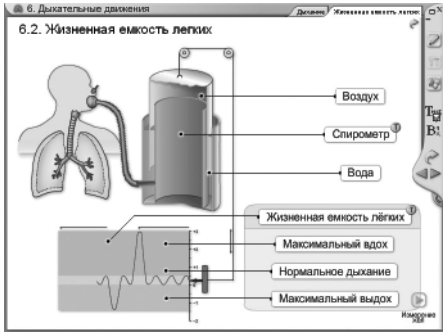

Измерение жизненной емкости легких

Спирометр
Жизненная емкость легких

Пищеварительная система

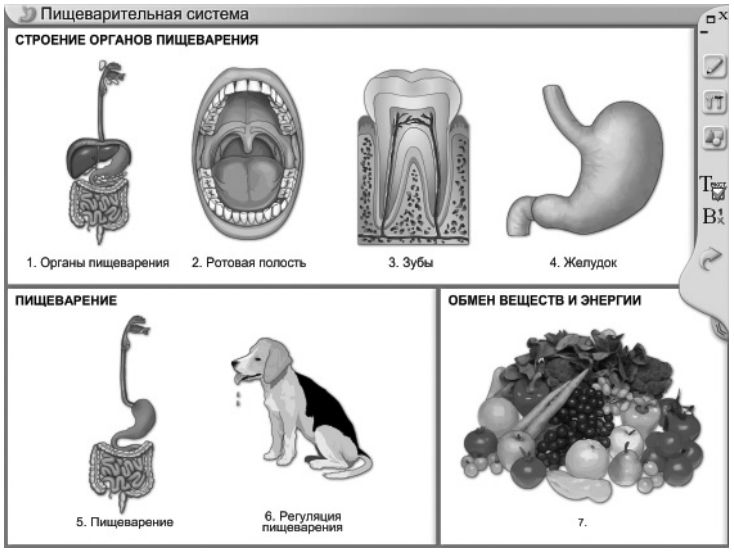

Строение органов пищеварения
Пищеварение
Обмен веществ и энергии

Пищеварительный канал

- Пищеварительная система
- Тонкая кишка
- Толстая кишка

- Отделы пищеварительного канала

- Доп. материалы

- Поясняющие тексты

Слюнные железы

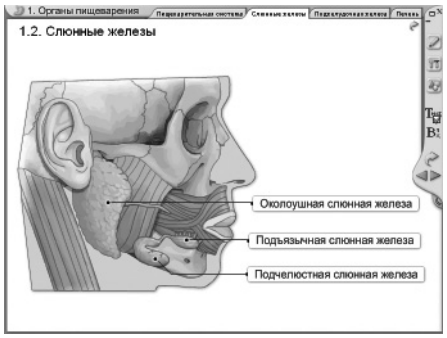

Поджелудочная железа

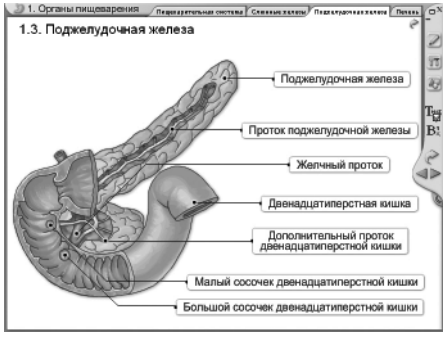

Печень

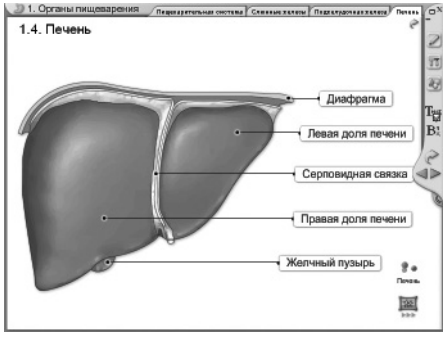

- Печень

- Желчный пузырь
- Печень

Строение ротовой полости

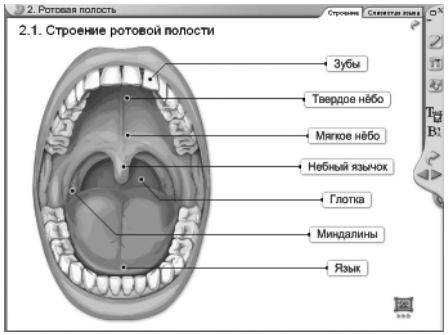

- Губа
- Язык

Слизистая языка

- Нитевидные сосочки языка
- Грибовидные сосочки языка
- Желобовидные сосочки языка

- Вкусовые зоны языка

Строение зубов

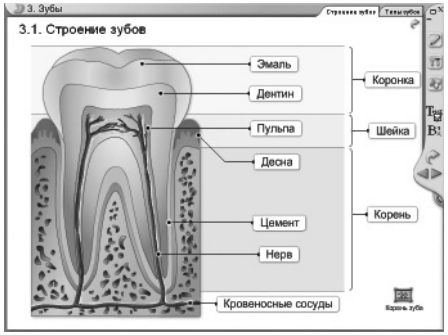

- Корень зуба

Типы зубов

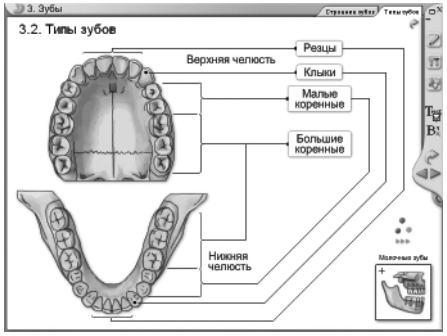

- Большой коренной зуб
- Малый коренной зуб
- Клык
- Резец

- Молочные зубы

Основные отделы желудка

- Желудок

Изменение пищи в ротовой полости

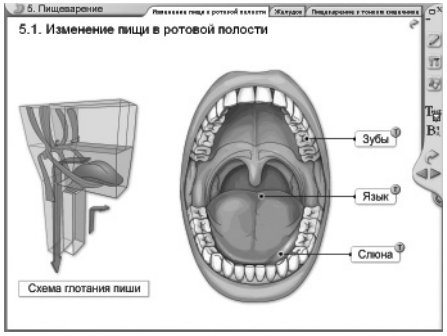

- Зубы
- Язык
- Слюна

Пищеварение в желудке

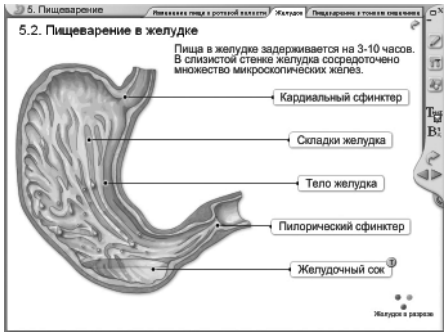

Желудок в разрезе

Желудочный сок

Двенадцатиперстная кишка

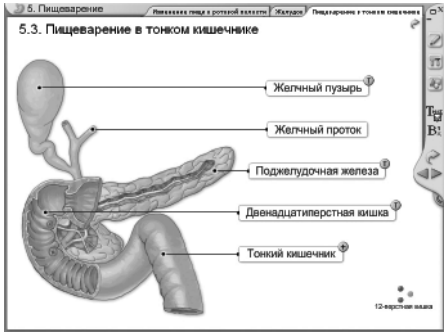

12-перстная кишка

Желчный пузырь
Поджелудочная железа
Двенадцатиперстная кишка
Тонкий кишечник

Исследования И.П. Павлова в области пищеварения

Безусловный слюноотделительный рефлекс
Передача импульса в зрительный центр
Условный слюноотделительный рефлекс

Всасывание питательных веществ

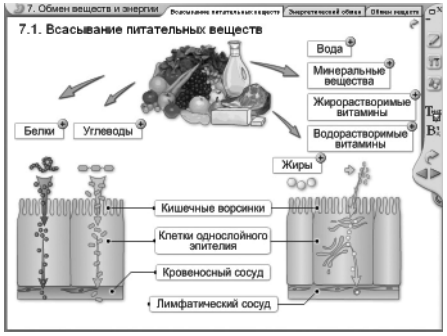

Белки
Углеводы
Вода
Минеральные вещества
Жирорастворимые витамины
Водорастворимые витамины
Жиры

Энергетический обмен

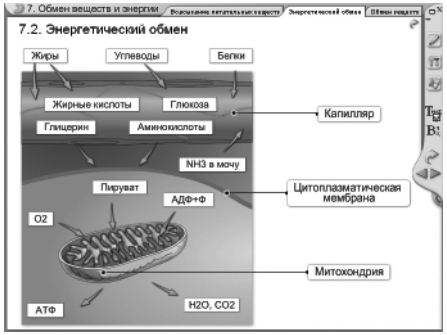

Обмен веществ

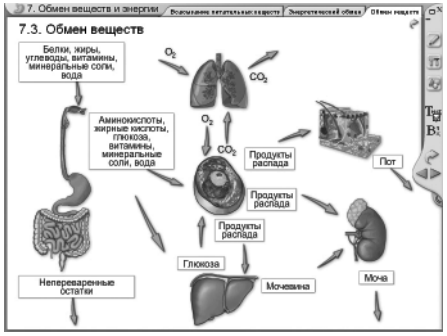

Мочевыделительная система

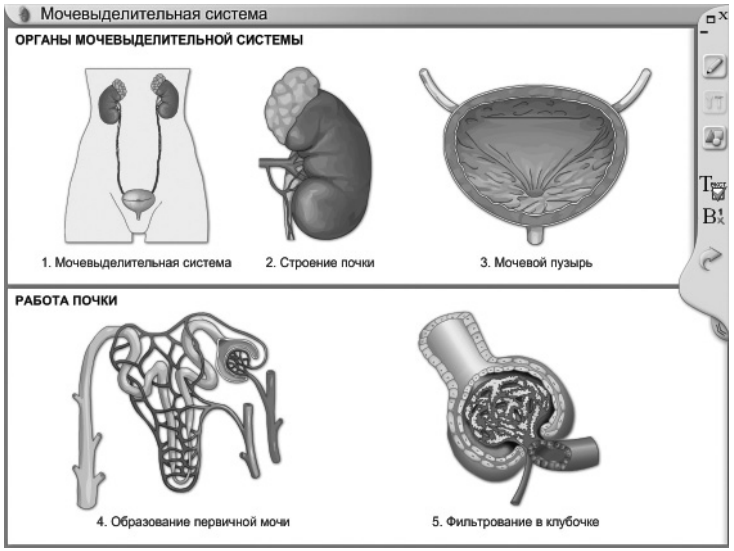

Органы мочевыделительной системы
Работа почки

Мочевыделительная система

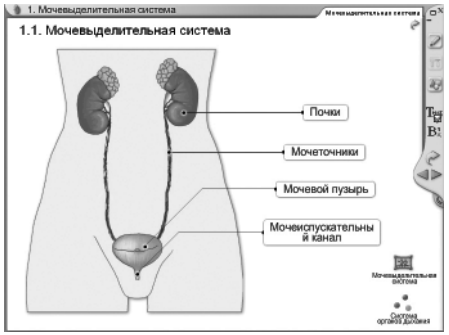

Срез мочеточника

Мочевыделительная система

Строение почки

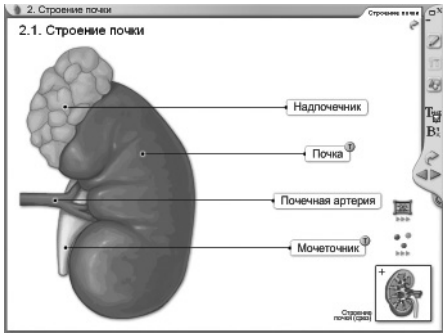

Срез почки

Почка
Почка в разрезе

Строение почки (срез)

Почка
Мочеточник

Мочевой пузырь

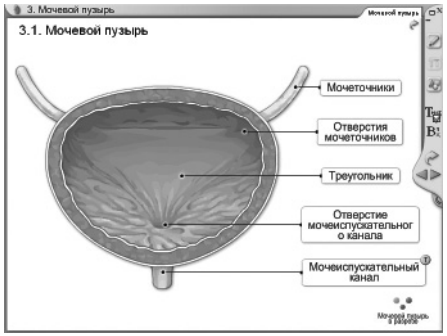

Мочевой пузырь в разрезе

Мочеиспускательный канал

Капсула нефрона и кровеносные сосуды

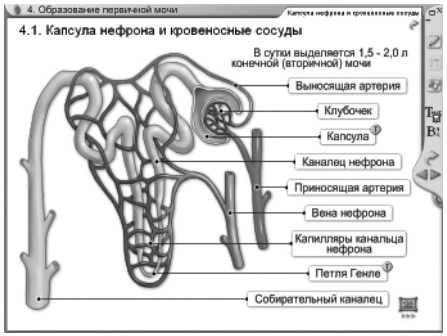

Почечные канальцы

Капсула
Петля Генле

Нефрон и кровеносные сосуды нефрона

Капиллярный клубок

Приносящая артерия
Выносящая артерия

Половая система и размножение

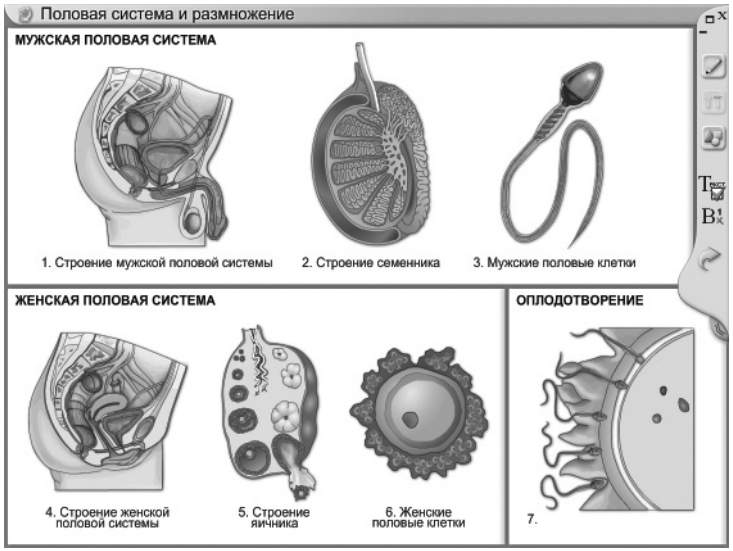

Мужская половая система
Женская половая система
Оплодотворение

Строение мужской половой системы (вид сбоку)

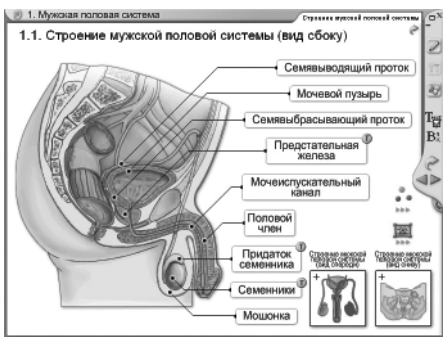

Мужская половая система и срез

Срез полового члена
Простата

Строение мужской половой системы (вид спереди) и (вид снизу)

Поясняющие тексты

Строение семенника

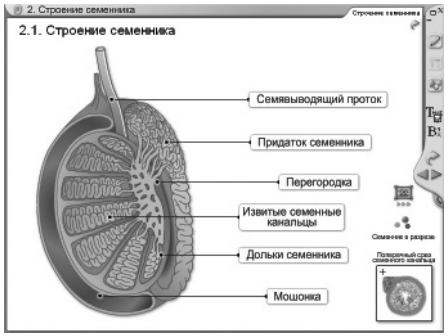

- Ампула семявыносящего протока
- Срез яичка
- Семенник в разрезе
- Поперечный срез семенного канальца

Строение сперматозоида

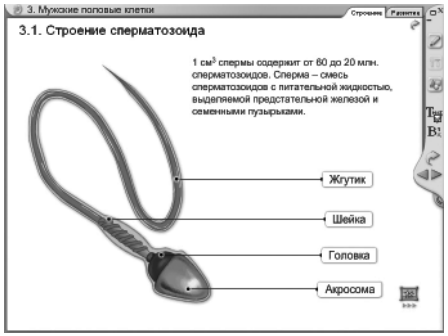

- Сперматозоид
- Сперматозоиды

Развитие сперматозоида

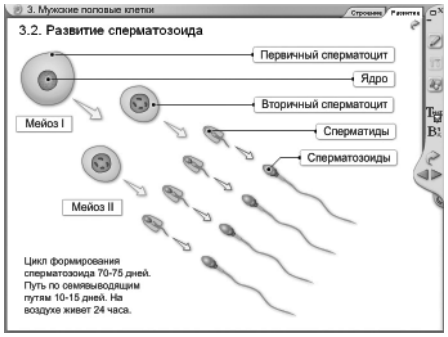

Строение женской половой системы (вид сбоку)

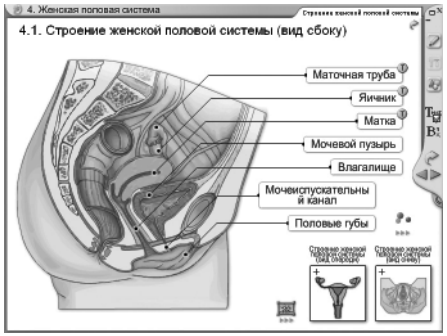

- Женская половая система
- Женская половая система (разрез)
- Структуры женской половой системы
- Доп. материалы
- Поясняющие тексты

Яичник с созревающим фолликулом

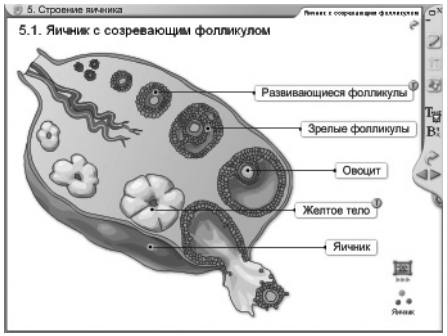

- Яичник с фолликулом
- Яичник
- Фолликул
- Желтое тело

Строение яйцеклетки

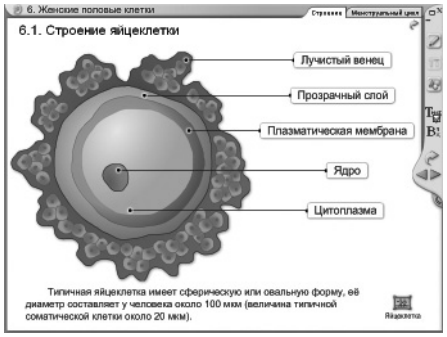

- Яйцеклетка

Менструальный цикл

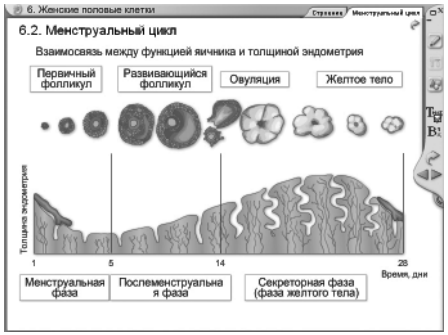

Продвижение сперматозоидов в женских половых путях

Механизм оплодотворения

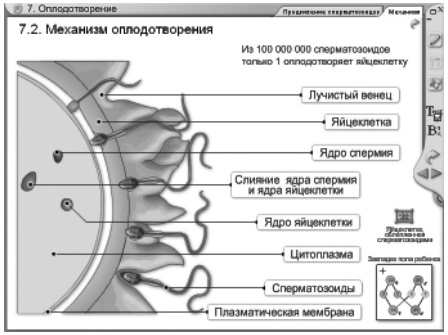

Яйцеклетка и сперматозоиды

Закладка пола ребенка

Кожа

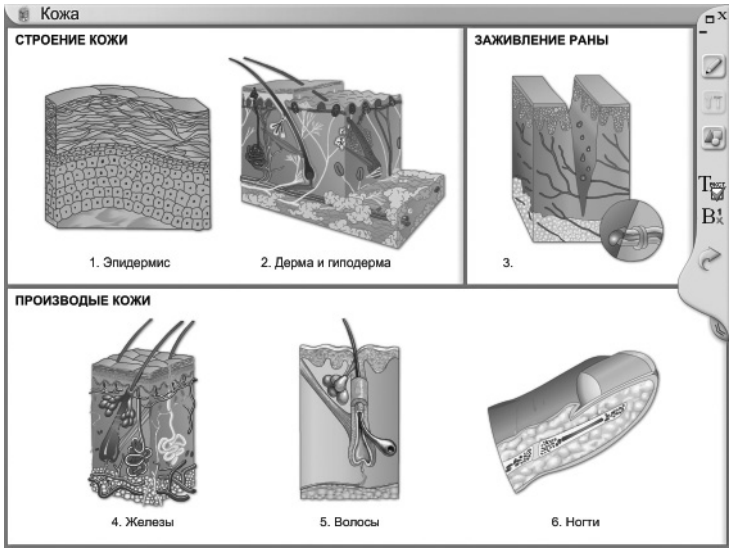

Строение кожи
Заживление раны
Производные кожи

Эпидермис

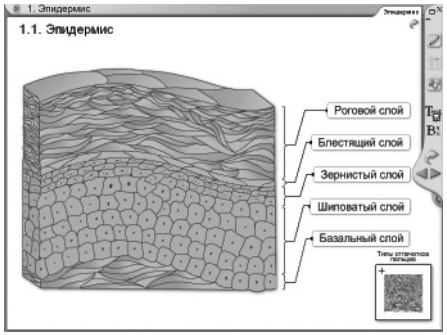

Типы отпечатков пальцев

Дерма и гиподерма

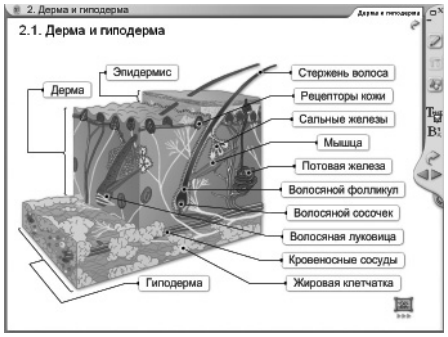

Кожа

Стадии заживления

Потовые и сальные железы

Кожа

Сальные железы
Протоки потовых желез
Эккринная потовая железа
Апокринная потовая железа

Молочная железа

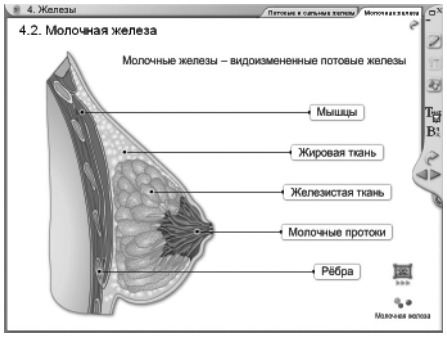

Молочная железа кормящей матери
Молочная железа не-кормящей матери

Молочная железа

Строение волоса и волосяной сумки

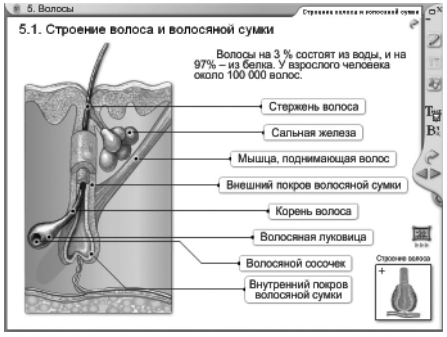

Волос
Кожа
Основание волоса

Строение волоса

Строение кончика пальца с ногтем

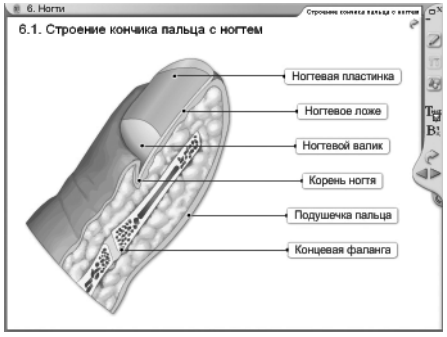

Нервная система

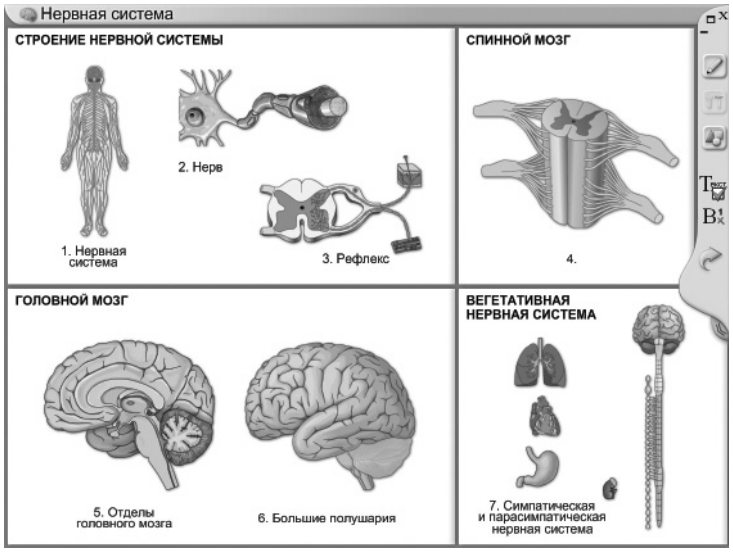

Строение нервной системы
Спинной мозг
Головной мозг
Вегетативная нервная система

Центральная нервная система

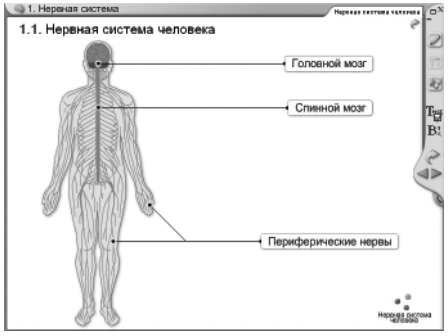

Центральная нервная система

Строение нерва

Миелинизированное нервное волокно
Не миелинизированное нервное волокно

Двигательный нейрон

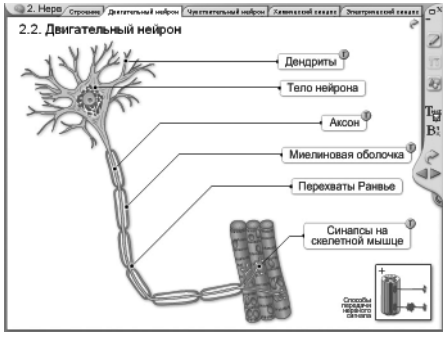

Способы передачи нервного сигнала

Дендриты
Аксон
Миелиновая оболочка
Синапс

Чувствительный нейрон

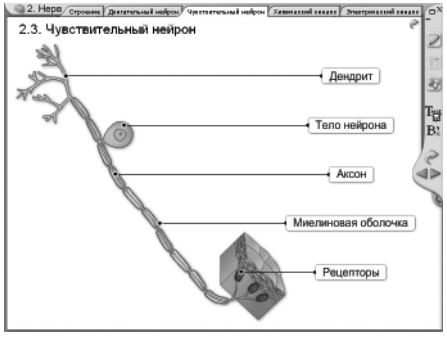

Химический синапс

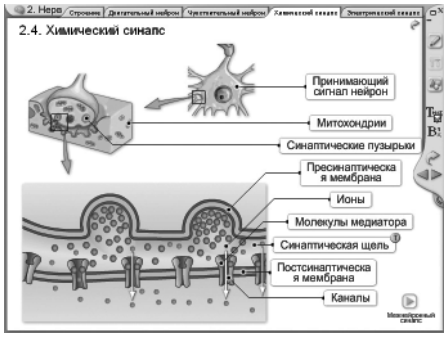

Межнейронный синапс

Синаптическая щель

Электрический синапс

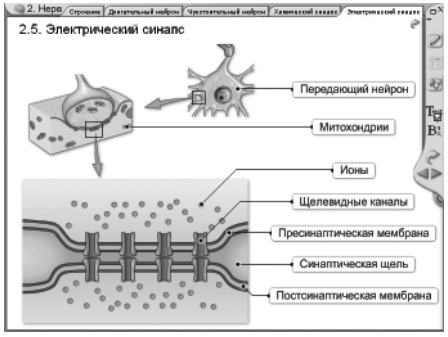

Схема рефлекторной дуги

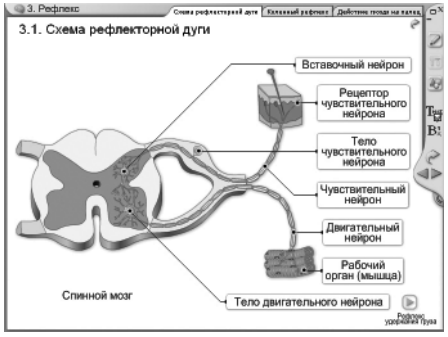

Рефлекс удержания груза

Коленный рефлекс

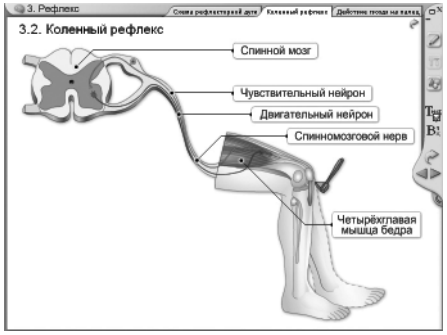

Рефлекс – действие гвоздя на палец

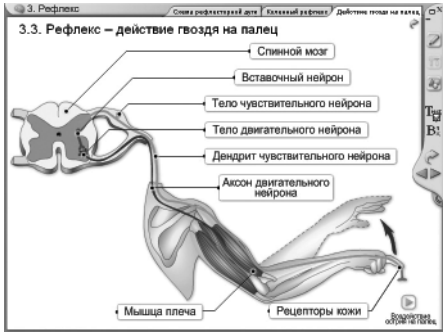

Воздействие острия на палец

Положение спинного мозга и нервных узлов

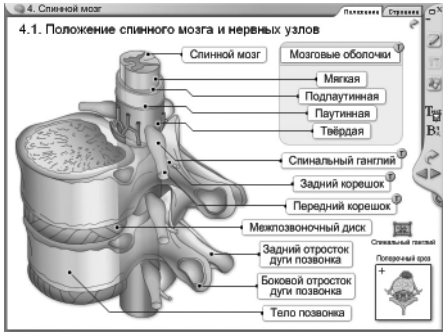

Спинальный ганглий

Поперечный срез

Мозговые оболочки
Спинальный ганглий
Задний корешок
Передний корешок

Строение спинного мозга

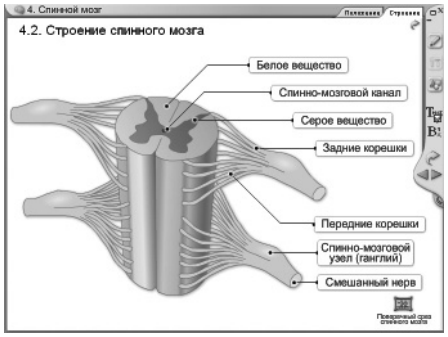

Спинной мозг

Отделы головного мозга

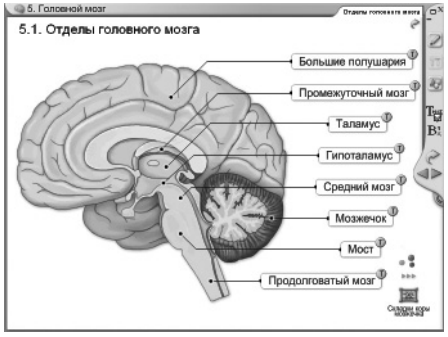

Головной мозг
Головной мозг (разрез)

Кора мозжечка

Поясняющие тексты

Большие полушария головного мозга

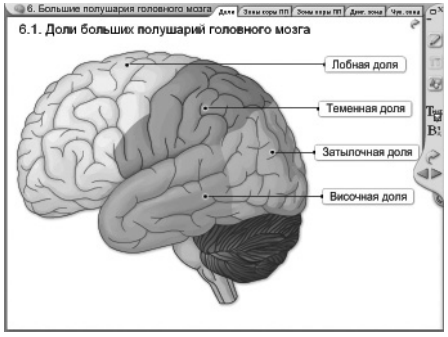

Зоны коры левого полушария

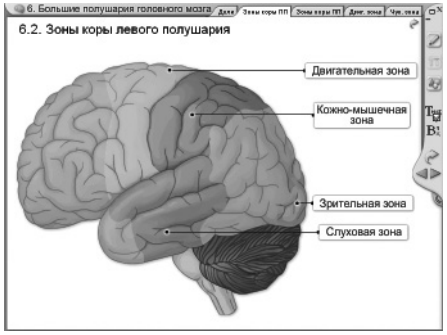

Зоны коры правого полушария (продольный разрез)

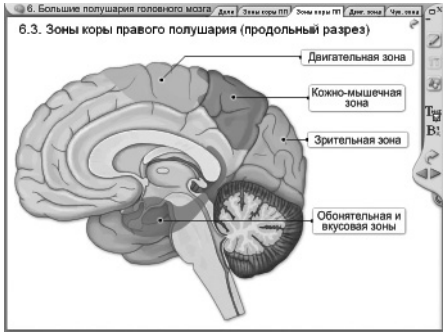

Двигательная зона коры больших полушарий

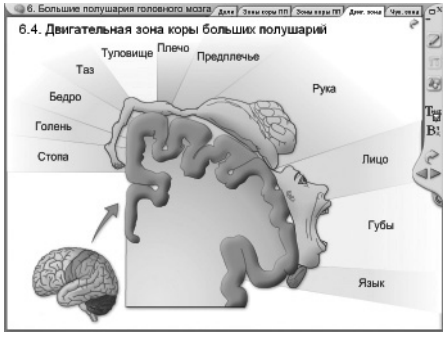

Чувствительная зона коры больших полушарий

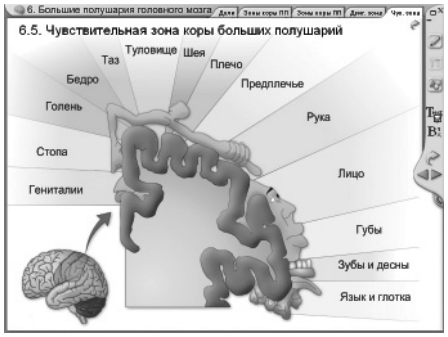

Симпатическая нервная система

Парасимпатическая нервная система

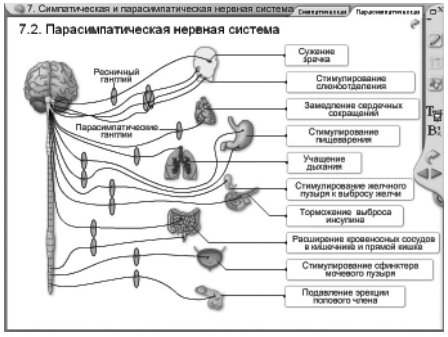

Органы чувств. Анализаторы

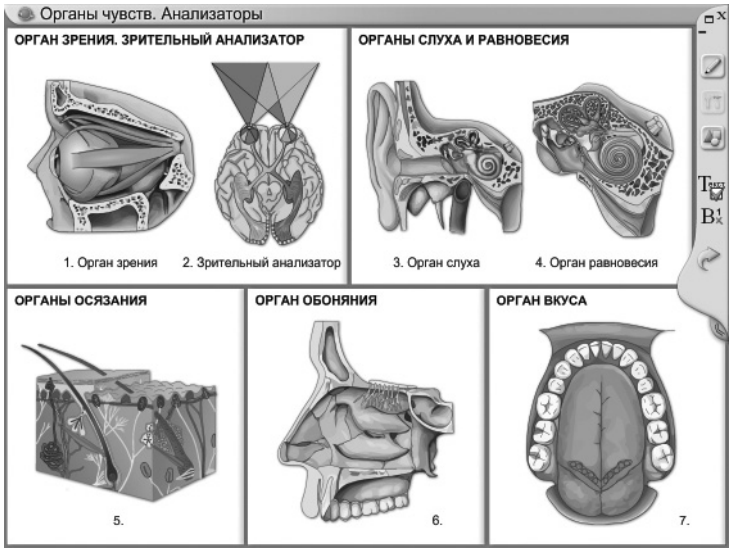

Орган зрения. Зрительный анализатор
Органы слуха и равновесия
Органы осязания
Орган обоняния
Орган вкуса

Глаз

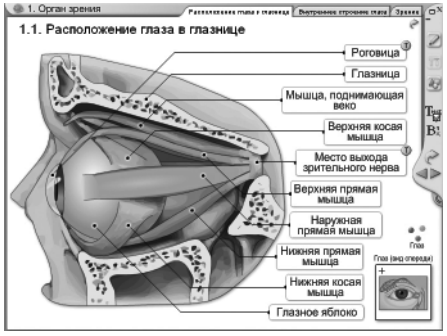

Глаз

Глаз (вид спереди)

Роговица
Зрительный нерв

Внутреннее строение глаза

- Роговица
- Сетчатка
- Слепое пятно
- Глазное дно
- Поясняющие тексты

Зрение

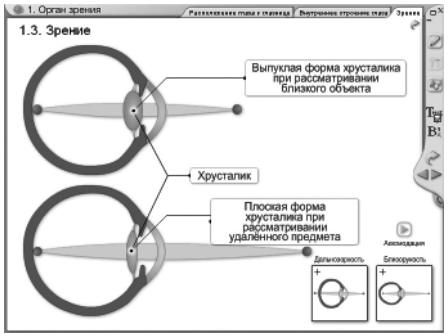

- Аккомодация
- Дальнозоркость
- Близорукость

Строение зрительного анализатора

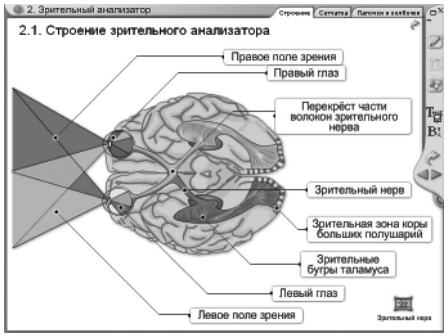

- Зрительный нерв

Сетчатка

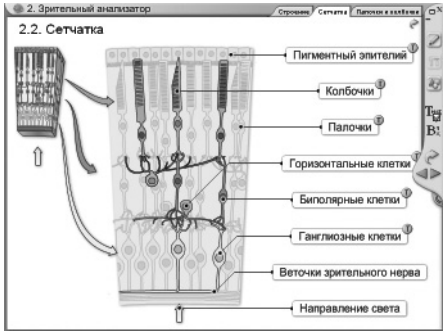

- Пигментный эпителий
- Колбочки
- Палочки
- Горизонтальные клетки
- Биполярные клетки
- Ганглиозные клетки

Палочки и колбочки

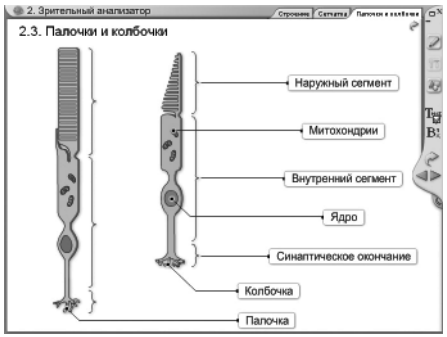

Строение органа слуха

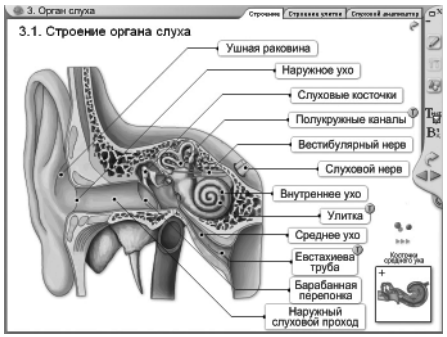

- Орган слуха
- Среднее и внутреннее ухо
- Косточки среднего уха
- Полукружные каналы
- Улитка
- Евстахиева труба

Строение улитки и спирального органа

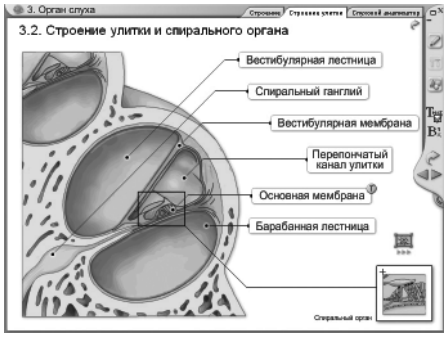

Улитка

Спиральный орган

Основная мембрана

Слуховой анализатор

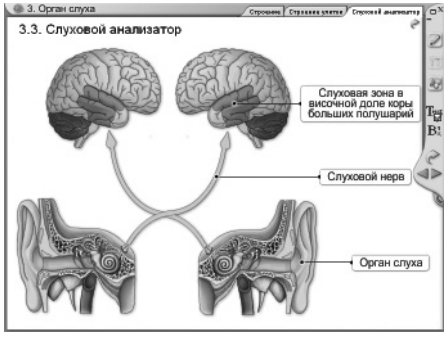

Строение органа равновесия (1)

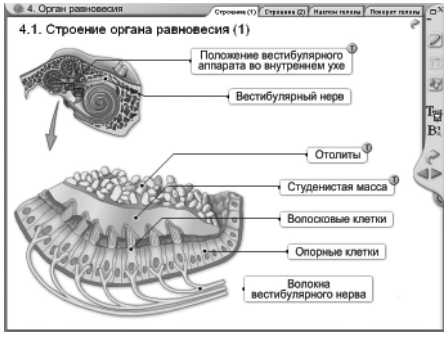

Вестибулярный аппарат
Отолиты
Студенистая масса

Строение органа равновесия (2)

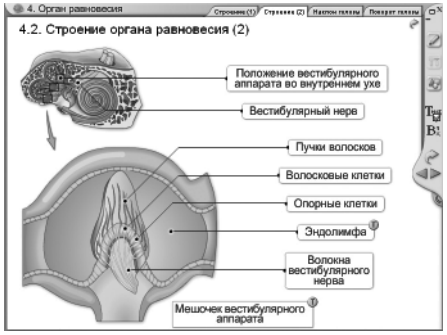

Эндолимфа
Мешочек вестибулярного аппарата

Изменение положения отолитов при наклоне головы

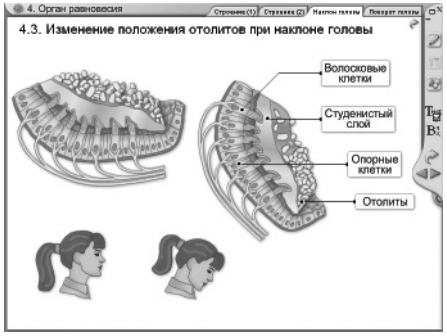

Движение купулы при повороте головы

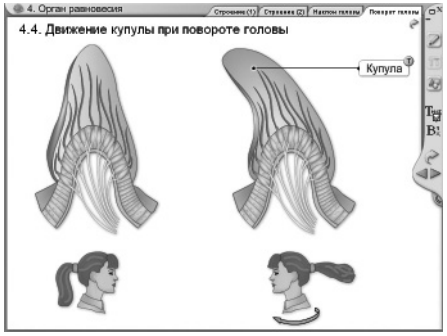

Купула

Осязательные рецепторы в коже

- Тельца Мейснера
- Меркелев диск
- Тельца Пачини
- Тельца Руффини

- Поясняющие тексты

Мышечные рецепторы

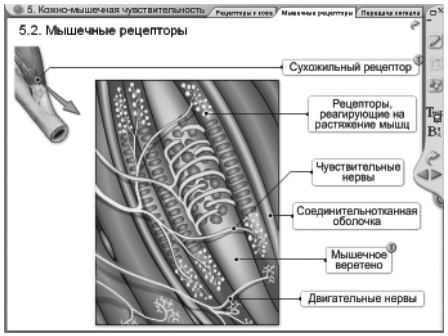

- Сухожильный рецептор
- Мышечное веретено

Передача возбуждения от кожных и мышечных рецепторов

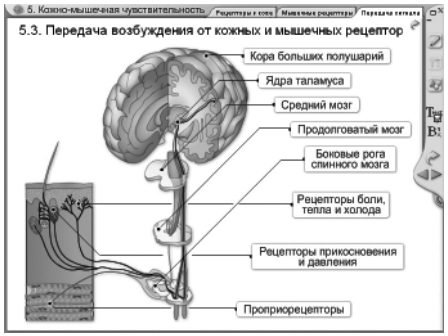

Орган обоняния в носовой полости

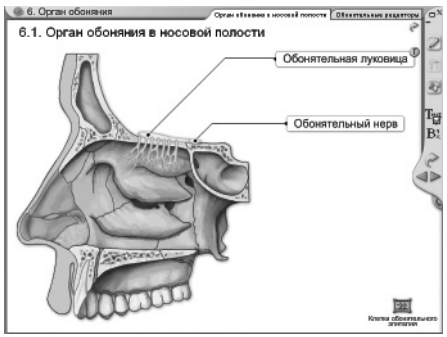

- Клетки обонятельного эпителия

- Обонятельная луковица

Обонятельные рецепторы

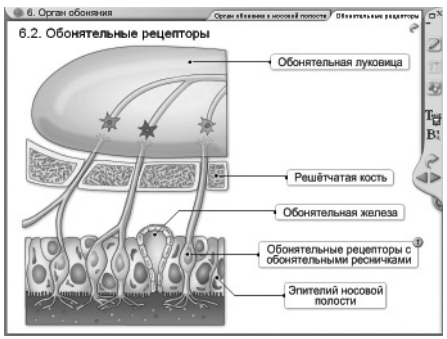

- Обонятельные рецепторы

Поверхность языка

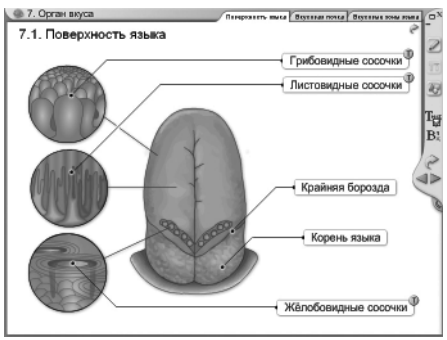

- Грибовидные сосочки
- Листовидные сосочки
- Желобовидные сосочки

Вкусовая почка

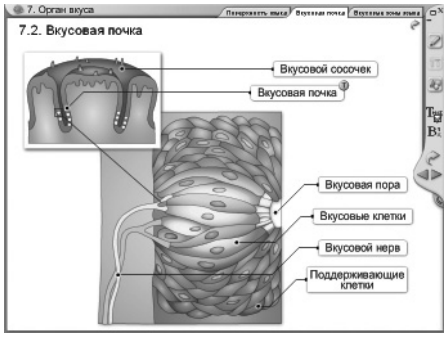

Вкусовая почка

Вкусовые зоны языка

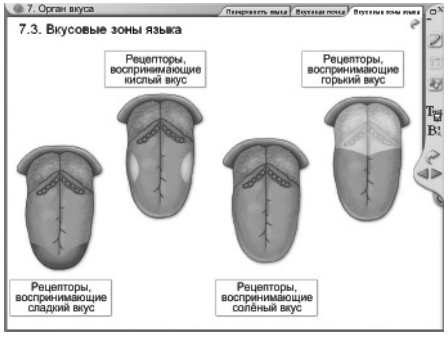

Железы внешней и внутренней секреции

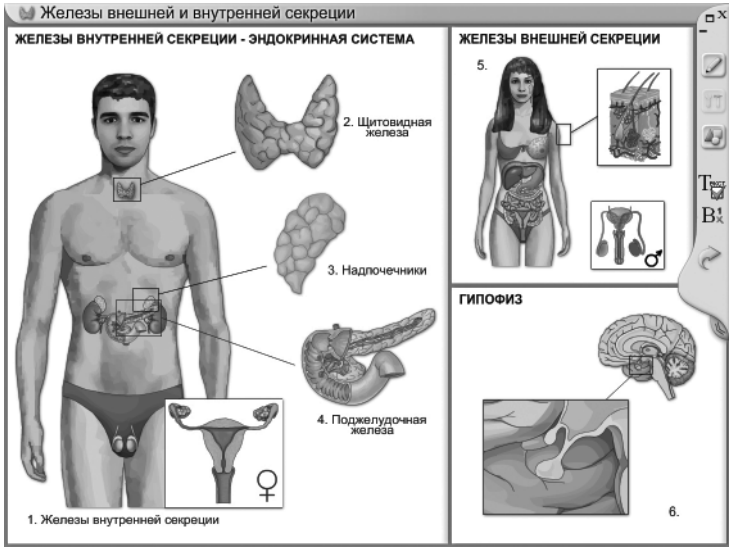

Железы внутренней секреции - эндокринная система
Железы внешней секреции
Гипофиз

Эндокринная система

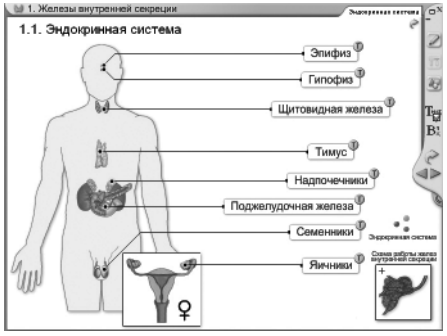

Эндокринная система

Схема работы желез внутренней секреции

Поясняющие тексты

Щитовидная железа (вид спереди)

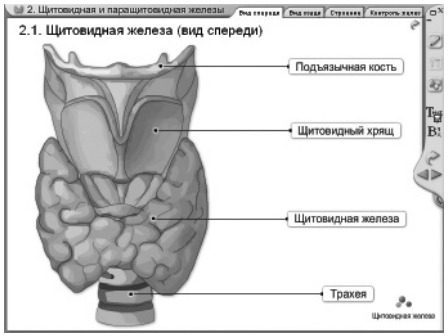

Щитовидная железа

Щитовидная железа (вид сзади)

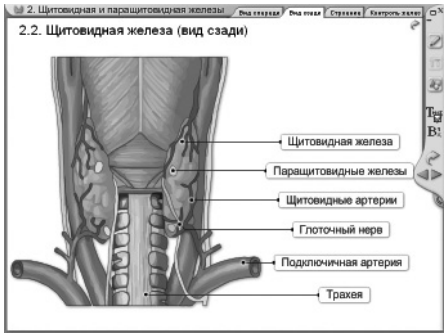

Строение щитовидной и паращитовидных желез

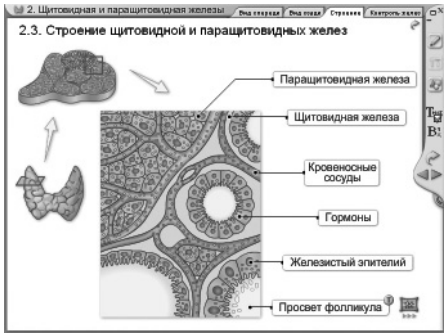

Паращитовидная железа
Щитовидная железа

Просвет фолликула

Контроль щитовидной и паращитовидных желез

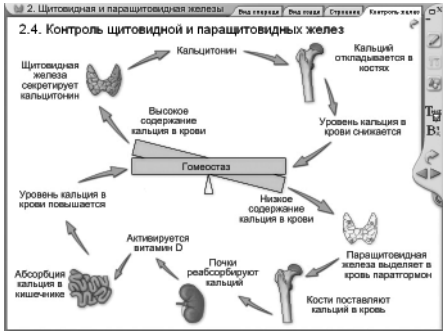

Строение надпочечников

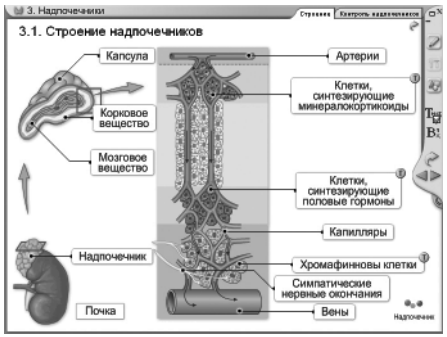

Надпочечник

Минералокортикоиды
Половые гормоны
Хромафиновые клетки

Контроль надпочечников

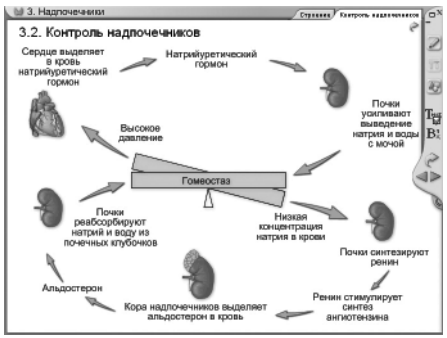

Поджелудочная железа – железа смешанной секреции

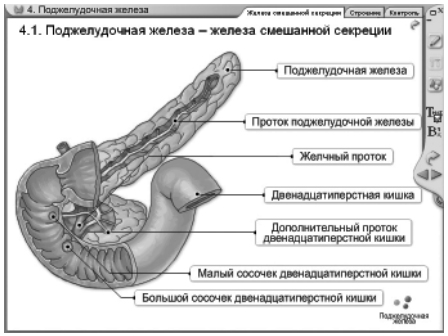

Поджелудочная железа

Строение поджелудочной железы

Островок Лангерганса
Клетки островков Лангерганса

B-клетки
A-клетки
D-клетки

Контроль поджелудочной железы

Железы внешней секреции

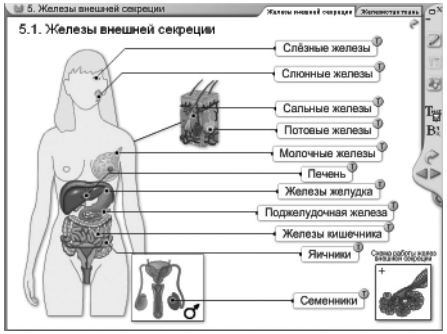

Схема работы желез внешней секреции

Поясняющие тексты

Железистая ткань

Мерокриновые железы
Апокриновые железы
Голокриновые железы

Строение гипофиза

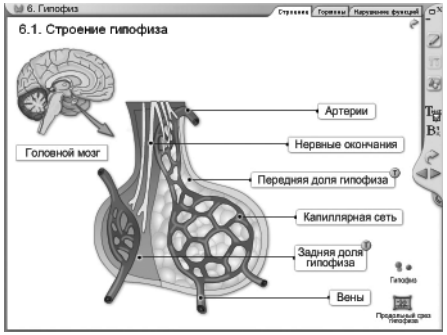

Гипофиз

Продольный срез гипофиза

Передняя доля гипофиза
Задняя доля гипофиза

Гормоны гипофиза

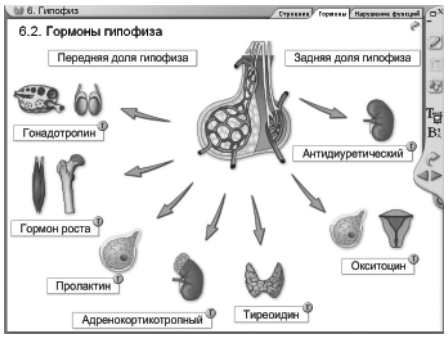

- Гонадотропин
- Гормон роста
- Пролактин
- Адренокортикотропный
- Тиреодин
- Окситоцин
- Антидиуретический

Нарушение функций гипофиза

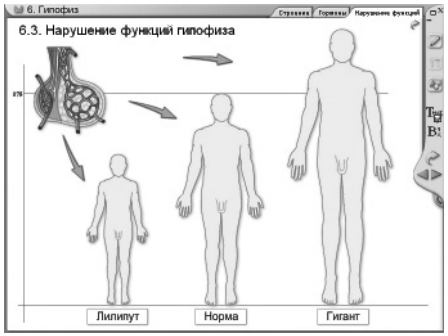

Индивидуальное развитие организма человека

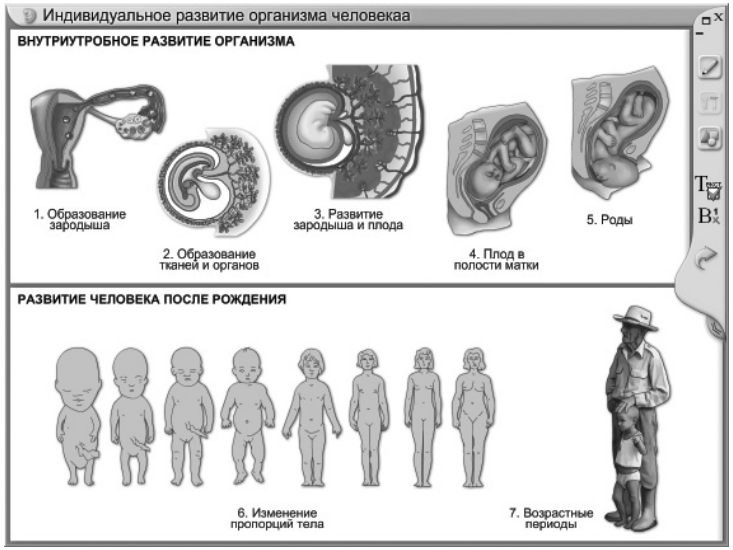

Внутриутробное развитие организма
Развитие человека после рождения

Продвижение оплодотворённой яйцеклетки

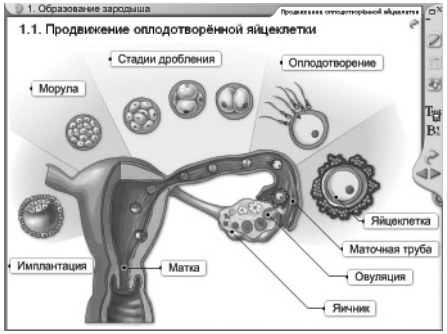

Образование тканей и органов

- Эктодерма
- Мезодерма
- Энтодерма

- Мезенхима

Развитие организмов на стадии зародыша

- Хорда эмбриона
- 11 дневный эмбрион
- 4 недельный плод
- 7 недельный плод
- 3 месячный плод
- 4 месячный плод
- Амнион

Образование пуповины и других внезародышевых органов

Строение плаценты

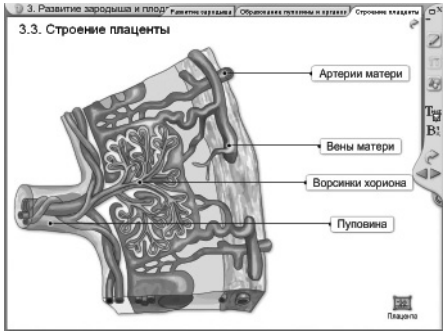

- Плацента

Плод в полости матки

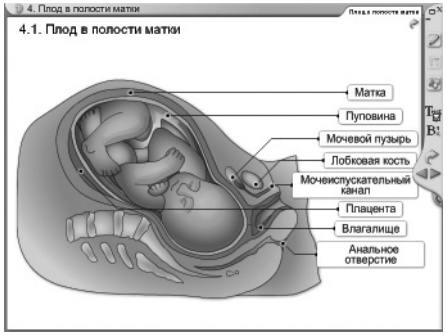

Роды

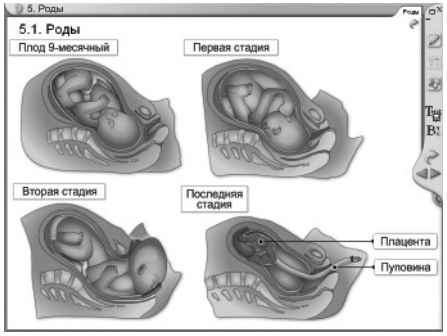

Изменение пропорций тела

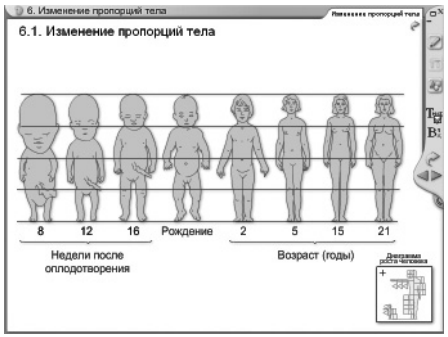

Диаграмма роста человека

Основные этапы индивидуального развития человека

Этап	Возраст ♂	Возраст ♀
Новорожденный	1-10 дней	1-10 дней
Грудной возраст	10 дней - 1 год	10 дней - 1 год
Раннее детство	1 - 3 года	1 - 3 года
Первое детство	4 - 7 лет	4 - 7 лет
Второе детство	8 - 12 лет	8 - 11 лет
Подростковый возраст	13 - 16 лет	12 - 15 лет
Юношеский возраст	17 - 21 год	16 - 20 год
Зрелый возраст (1 период)	22 - 35 лет	21 - 35 лет
Зрелый возраст (2 период)	36 - 60 лет	36 - 55 лет
Пожилой возраст	61 - 74 года	56 - 74 года
Старческий возраст	75 - 90 лет	75 - 90 лет
Долгожители	90 лет и старше	90 лет и старше

© ЗАО «Образование-Медиа», 2008. © Издательство «Просвещение», 2008.
Все права защищены. Исключительные права на издание и распространение данного программного обеспечения на территории Российской Федерации и стран бывшего СССР принадлежат ЗАО «Образование-Медиа». По вопросам оптовых продаж обращаться в компанию ЗАО «Образование-Медиа» по телефону: (495) 729-35-33 (многоканальный), e-mail: sales@edu-media.ru. Техническая поддержка осуществляется по телефону: (495) 729-35-33, e-mail: support@edu-media.ru